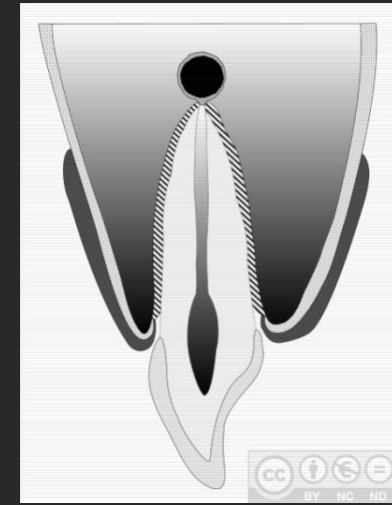
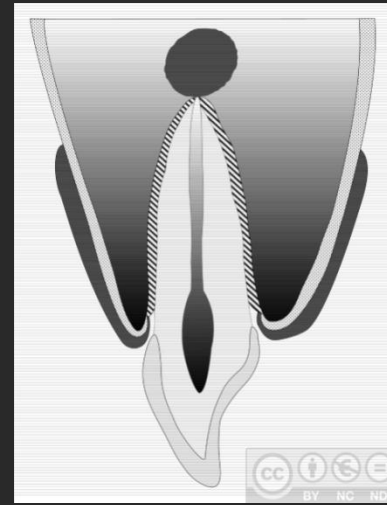
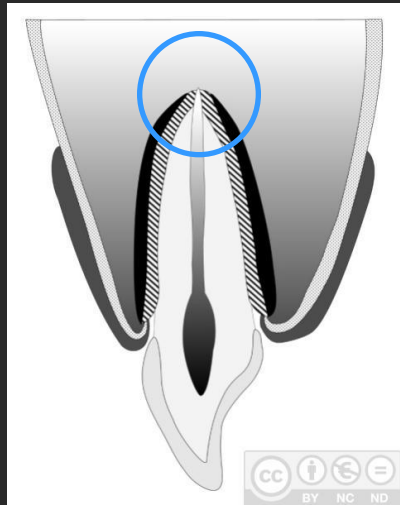


TEMA 28: CIRUGÍA PERIAPICAL (I).

Introducción

Ápice (lat. apex, -ícis): extremo superior o punta de algo

Patología periapical: inflamatoria



Periodontitis aguda

Granuloma

Cicatriz fibrosa

Quiste

Absceso

Diseminación tisular
Absceso
Celulitis

Diseminación a los maxilares
Osteomielitis
Periostitis

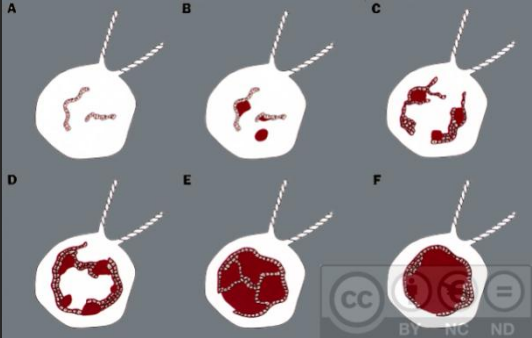
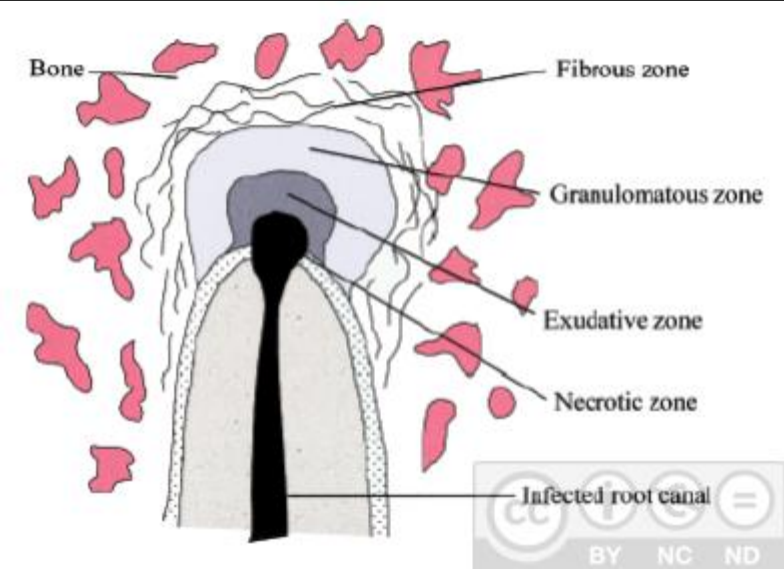
Diseminación sanguínea
Tromboflebitis
Bacteriemia

Fistulización
Fístula mucosa
Fístula cutánea

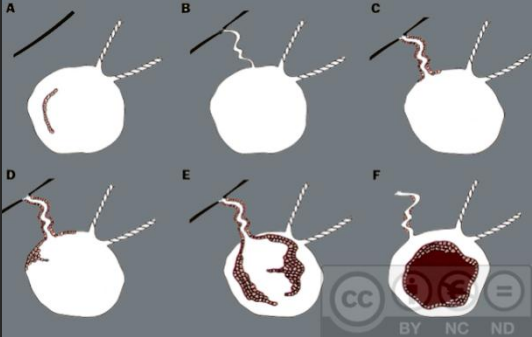
Riesgos
Enfermedades cardiovasculares
Enfermedades infecciosas

Patología periapical inflamatoria: teorías etiopatogénicas

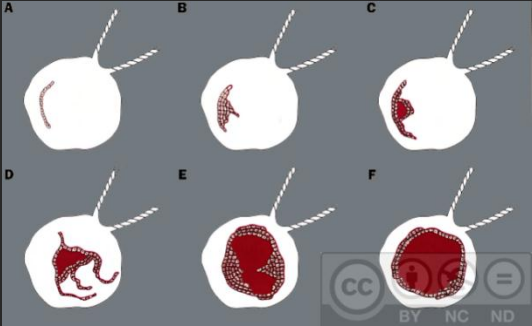
Balance dinámico



Colonización
epitelial



Formación
microabscesos



Cavitación
epitelial

Concepto

Indicaciones

Estudio preoperatorio

Técnica quirúrgica

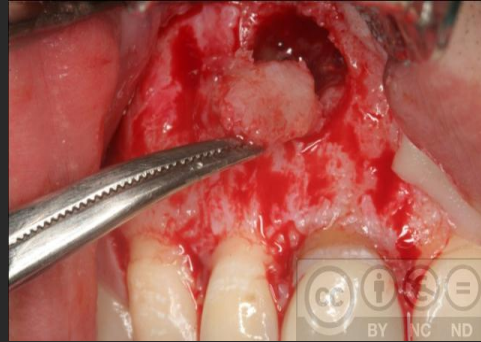
Tratamiento postoperatorio

Pronóstico

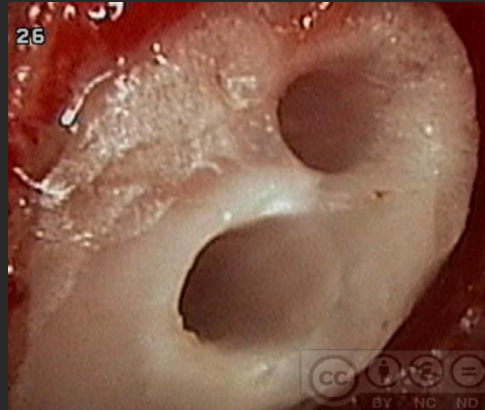
Complicaciones y fracasos

Cirugía periapical: concepto y fases

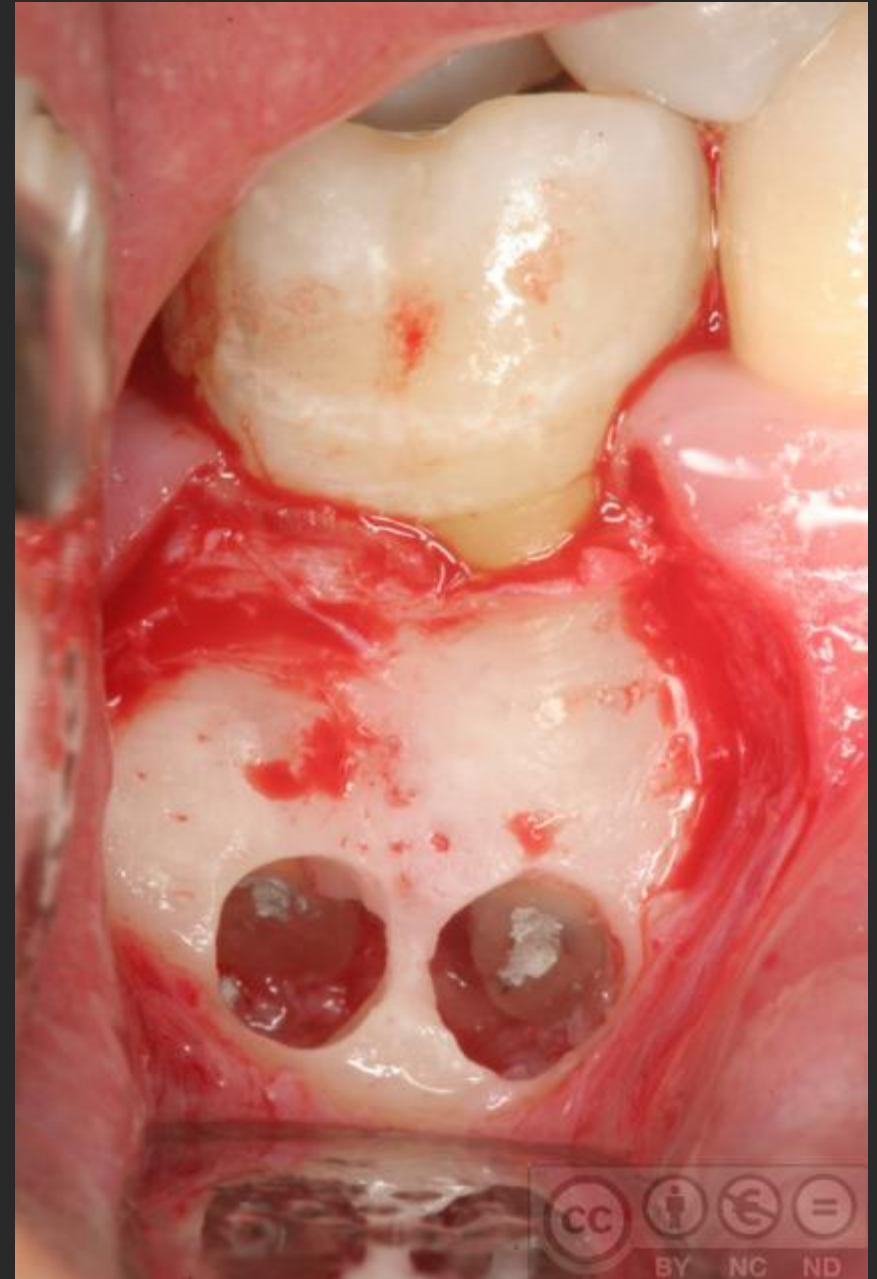
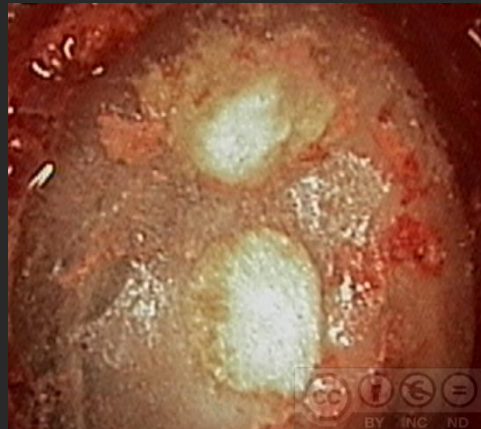Lgrado
periapical



Apicectomía



Obturación
retrógrada



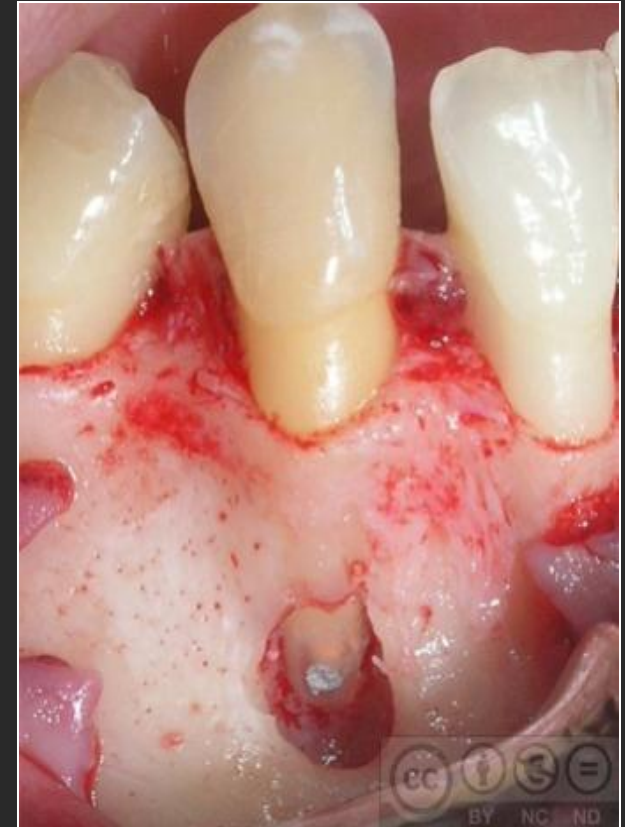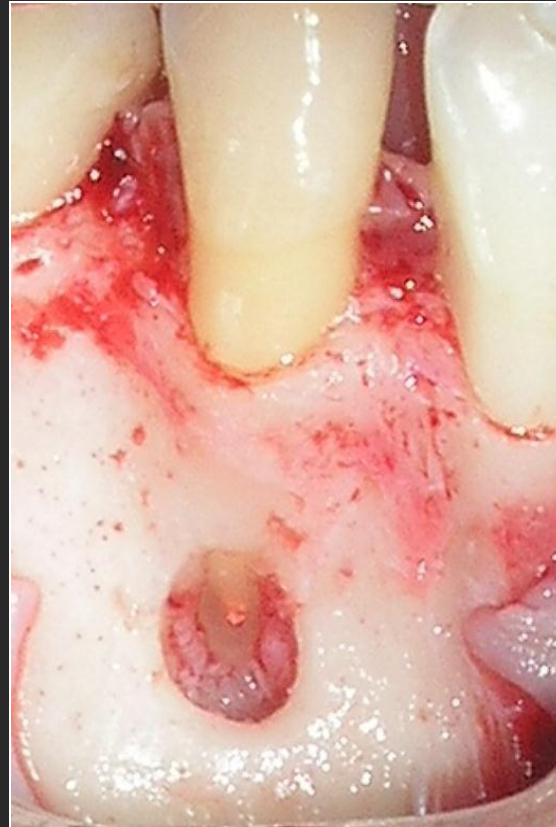Eliminación de una lesión alrededor del ápice, conservando el diente casual.

Tejidos periapicales:

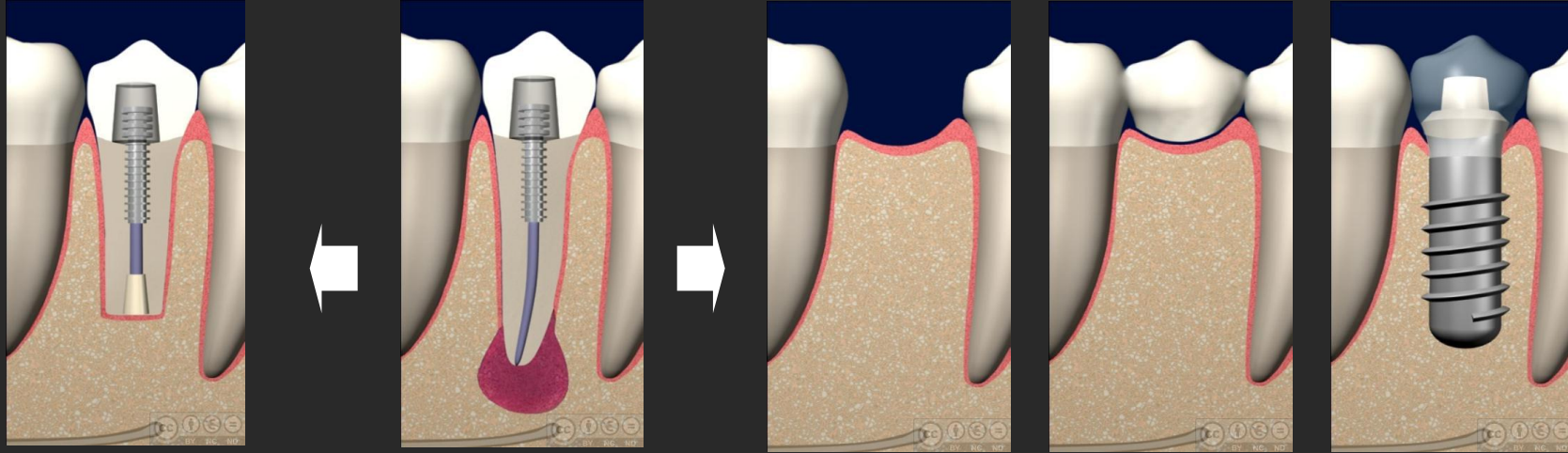
Hueso, periodonto

Diente:

Cemento, dentina, conducto radicular



Cirugía periapical: árbol de decisión diagnóstica



Diente endodonciado con patología periapical que no puede solucionarse mediante tratamiento ortógrado

Endodoncia defectuosa

Re-endodoncia imposible

REENDODONCIA

CIRUGÍA PERIAPICAL

Análisis histológico

Control a los 3 meses

Disminuye,
Control a los 12 meses

No disminuye

En los últimos años la cirugía periapical ha sido enormemente mejorada.

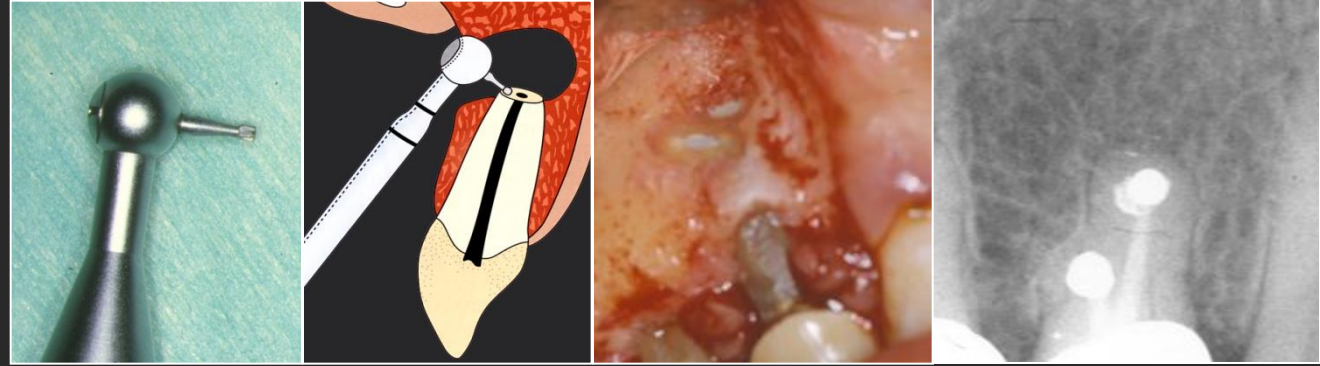
***Inicialmente:* Eliminación gran cantidad de tejido alrededor diente y de raíz.**

***Después:* Muy respetuosos con el diente, buen relleno conductos y buen sellado apical.**

Cirugía periapical: mejora procedimiento (técnica e imagen)

Microcabezales

En los años 80, éxito del 50-70%

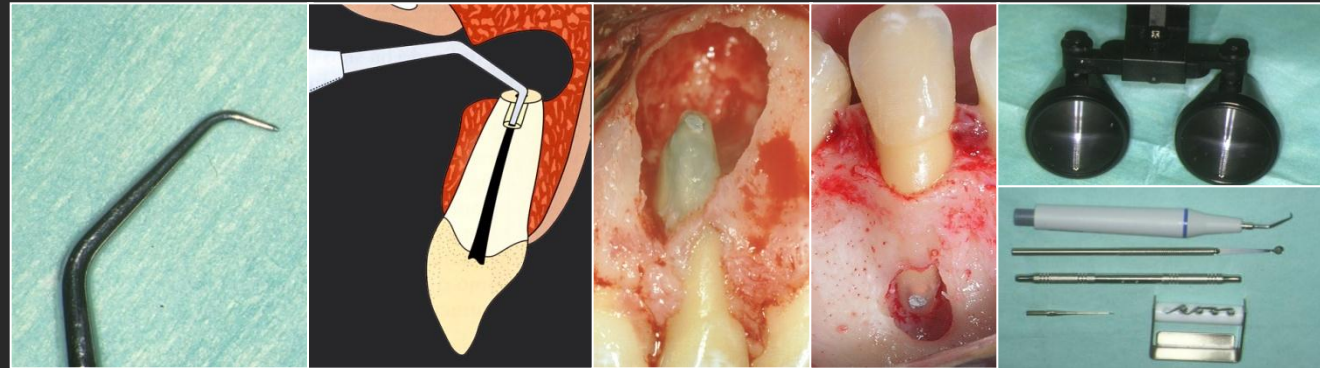


Ultrasonidos

Carr y cols., 1993

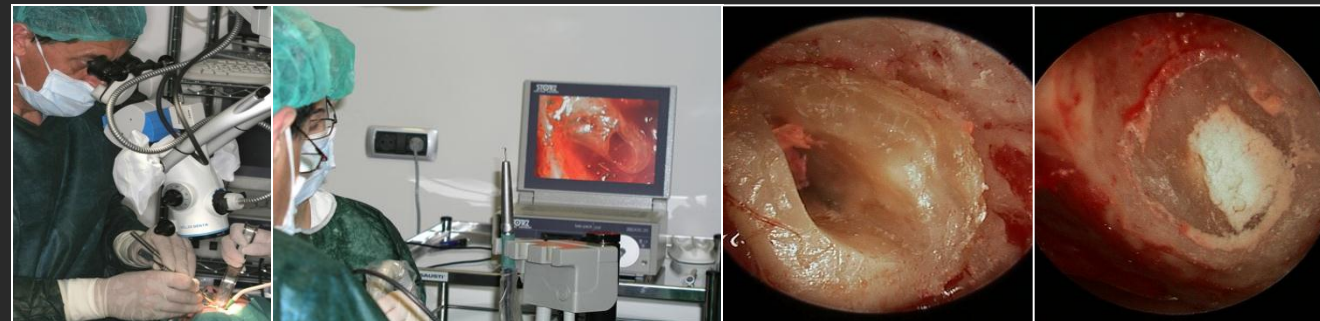Gay-Escoda y cols., 1996

En los años 90, éxito del 80%



Microscopio-endoscopio

A partir 2000, éxito del 90%



La cirugía periapical

- Es a veces el único modo posible de salvar ciertos dientes.
- Es uno de los procedimientos menos entendidos y más inadecuadamente realizados en cirugía oral.

Sumi y cols. OOO 1999

Concepto

Indicaciones

Estudio preoperatorio

Técnica quirúrgica

Tratamiento postoperatorio

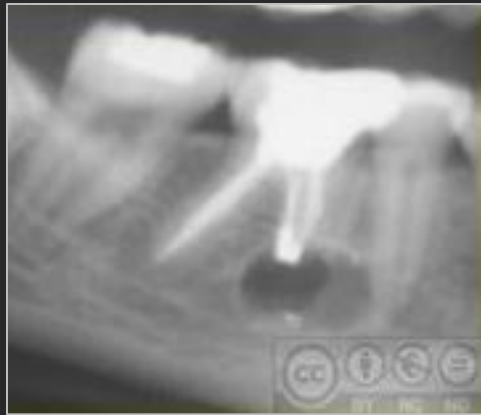
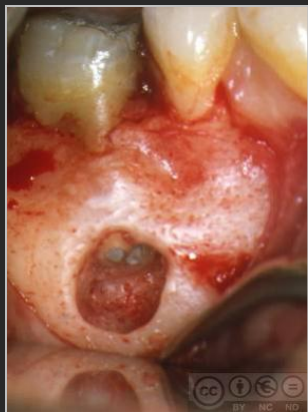
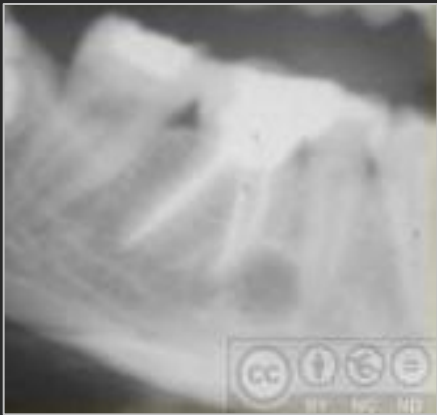Pronóstico

Complicaciones y fracasos

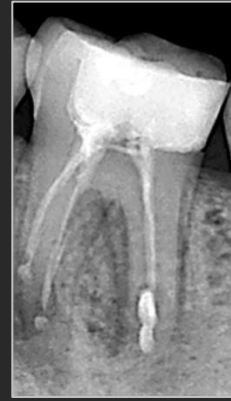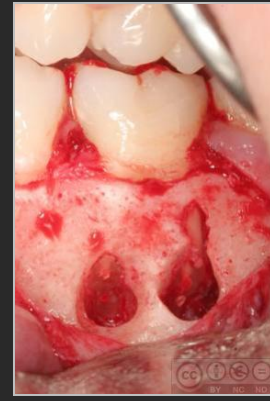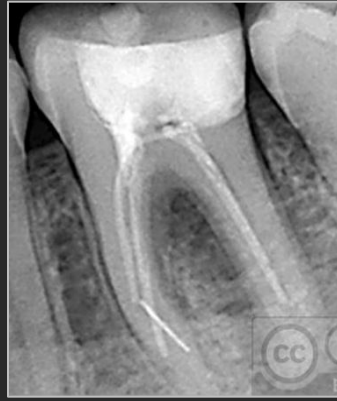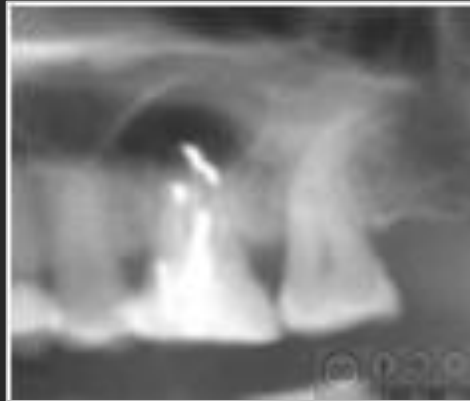
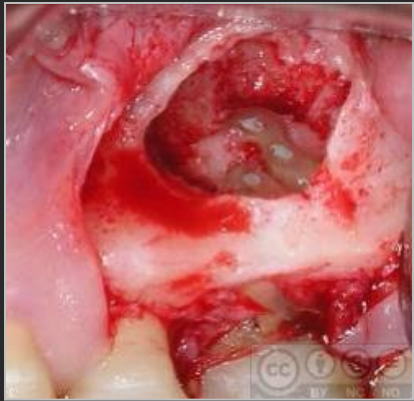INDICACIONES

1. Patología periapical tras fracaso reiterado del tratamiento de conductos
2. Patología periapical tras en diente endodonciado con pilar de puente o espigas, o postes,...
3. Sobreextensión del material de obturación
4. Tamaño de la lesión radiotransparente (más 8-10 mm diámetro)
5. Otras indicaciones: falsa vía y perforación de la raíz, conductos inaccesibles, fracturas radicales con patología

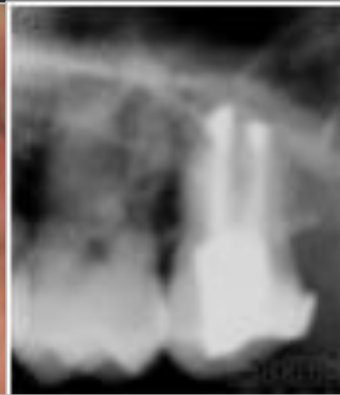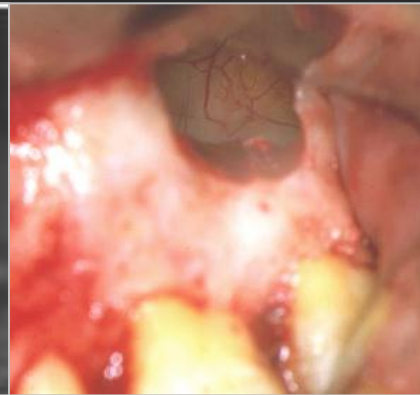
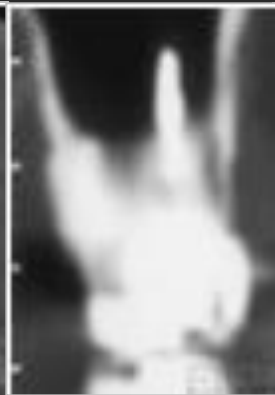
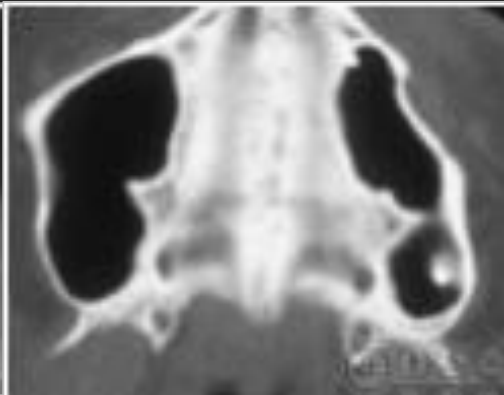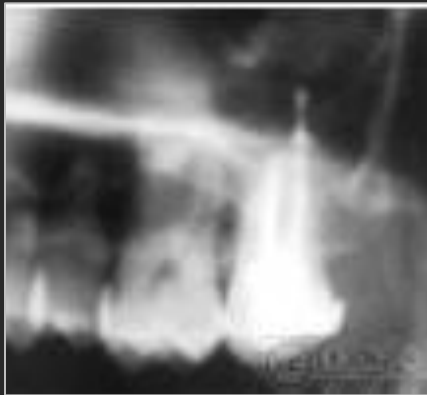1



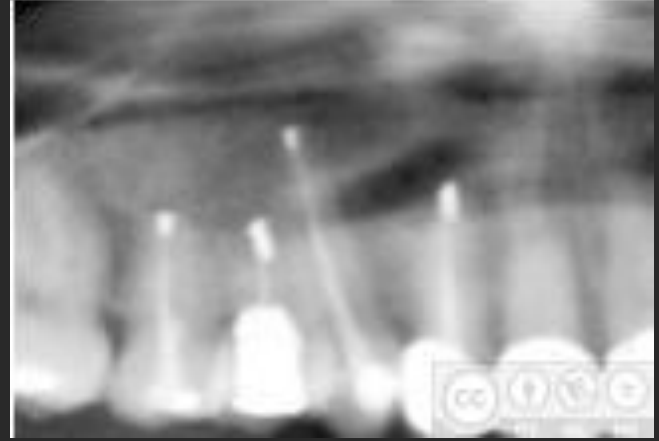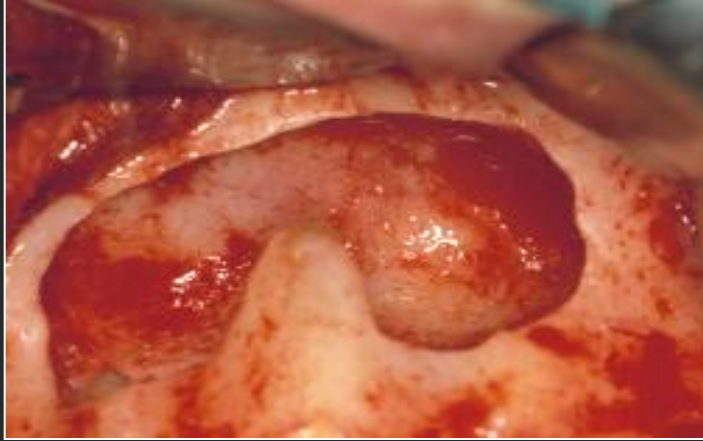
2



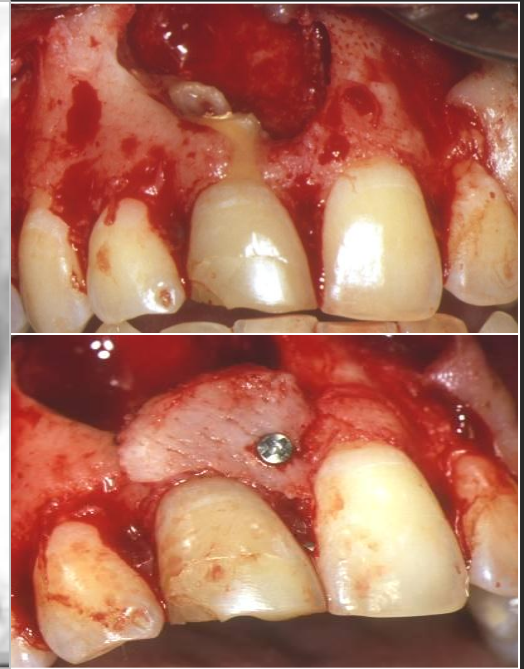
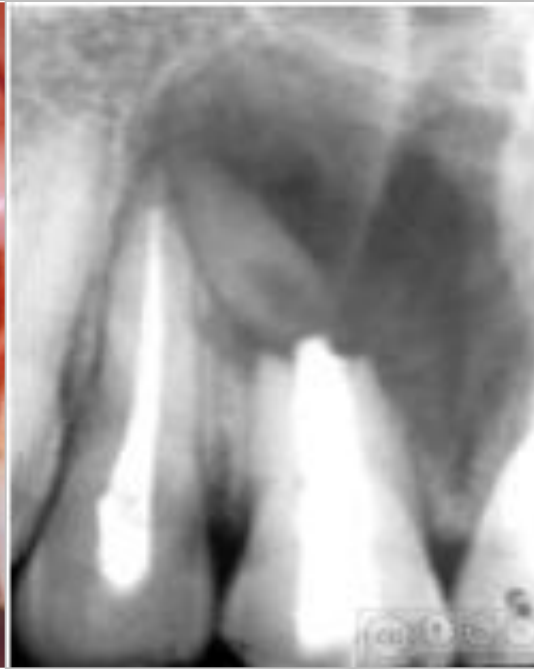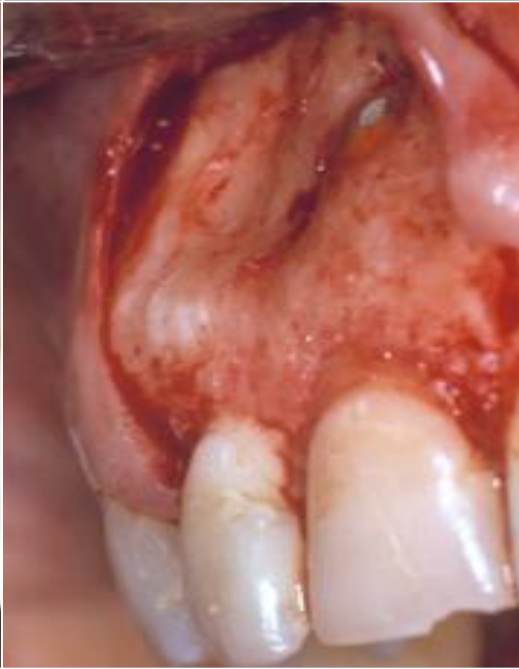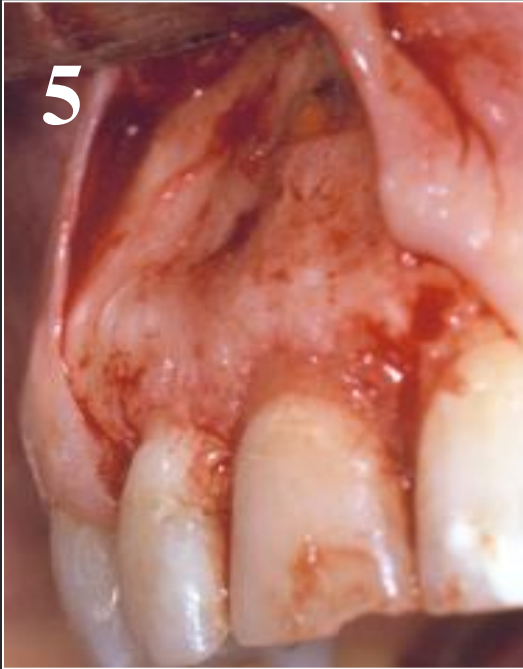3



4



5

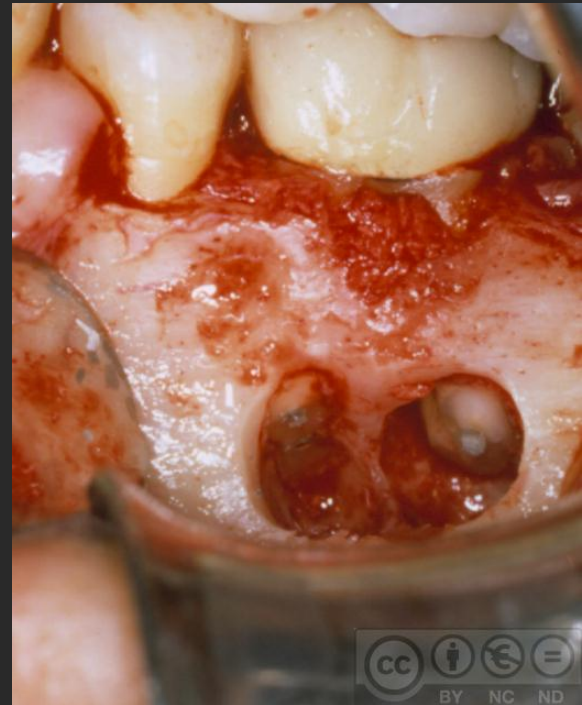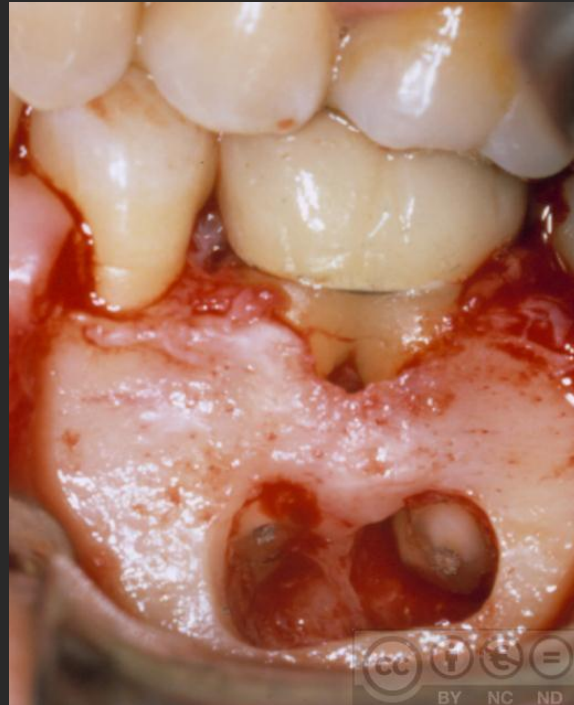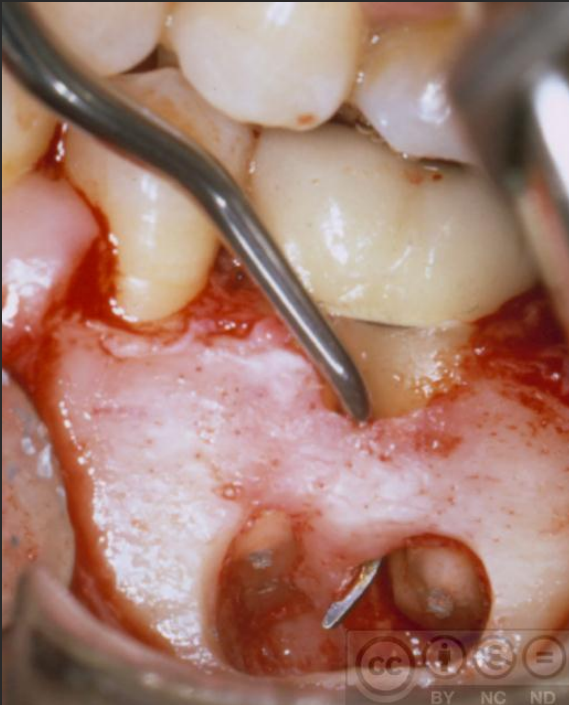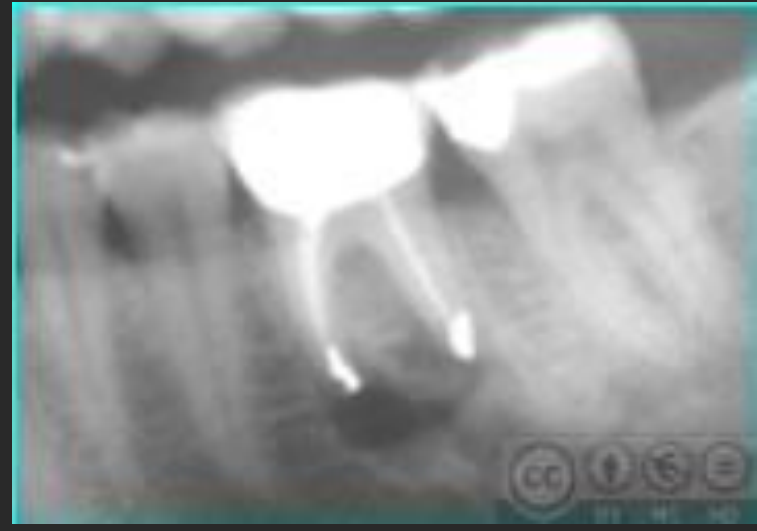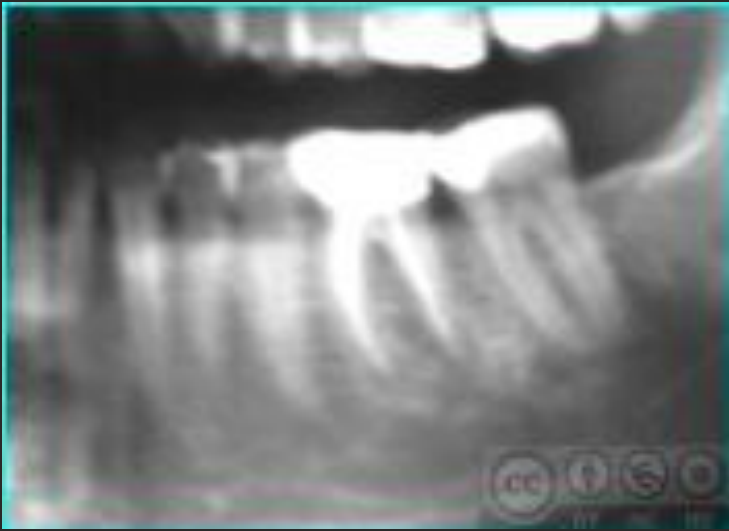


Fracaso reiterado del tratamiento de conductos

La causa más frecuente del fracaso de una endodoncia es la mala limpieza y sellado de los conductos, la filtración apical por una obturación incompleta o la existencia de conductos sin obturar

Si descubrimos la causa, el retratamiento muchas veces soluciona el problema

Si la lesión no se ha reparado se plantea la CP

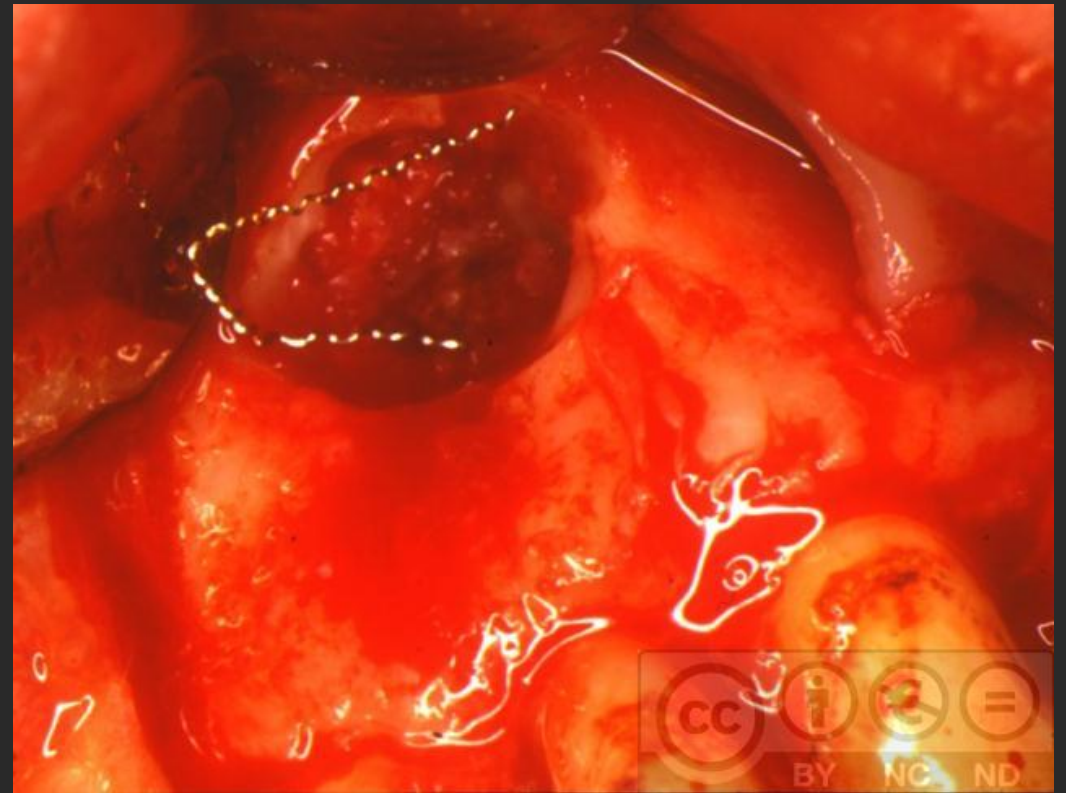
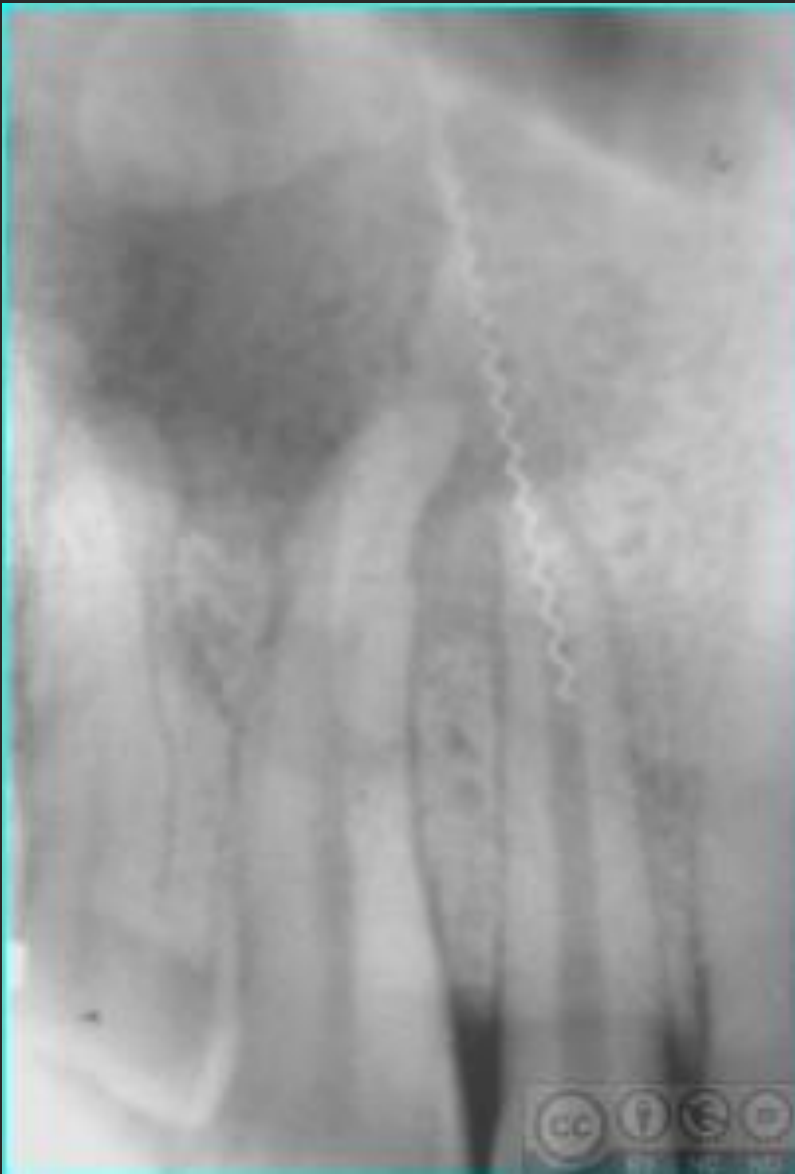
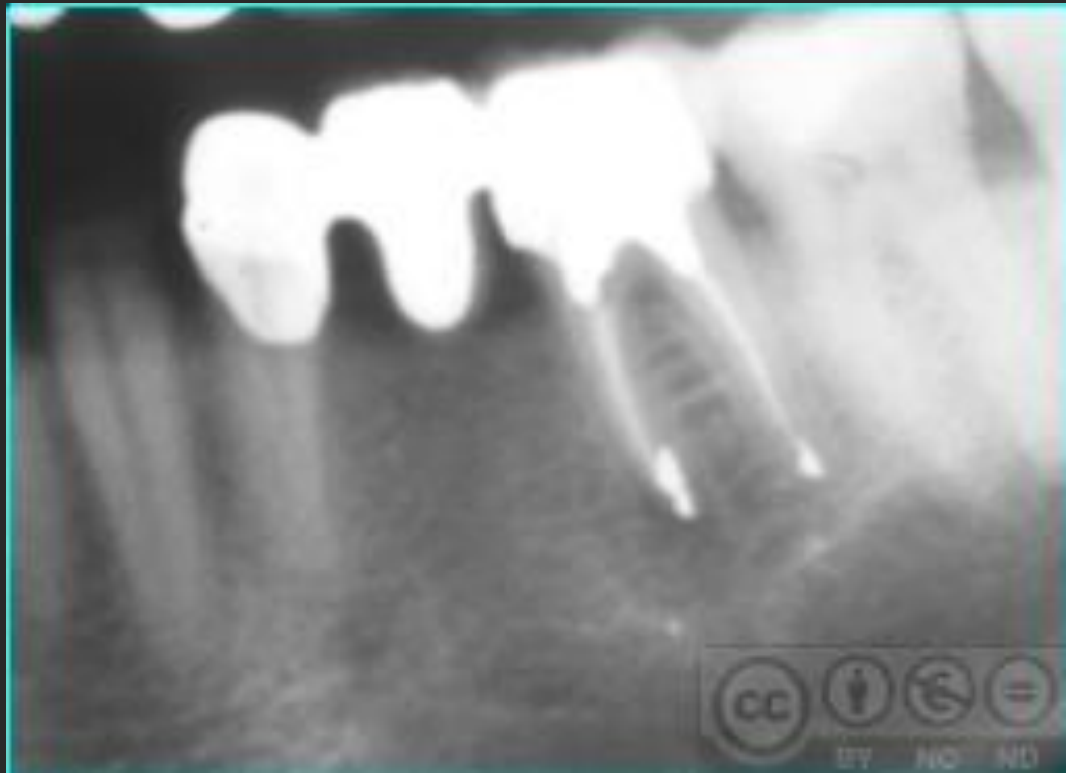
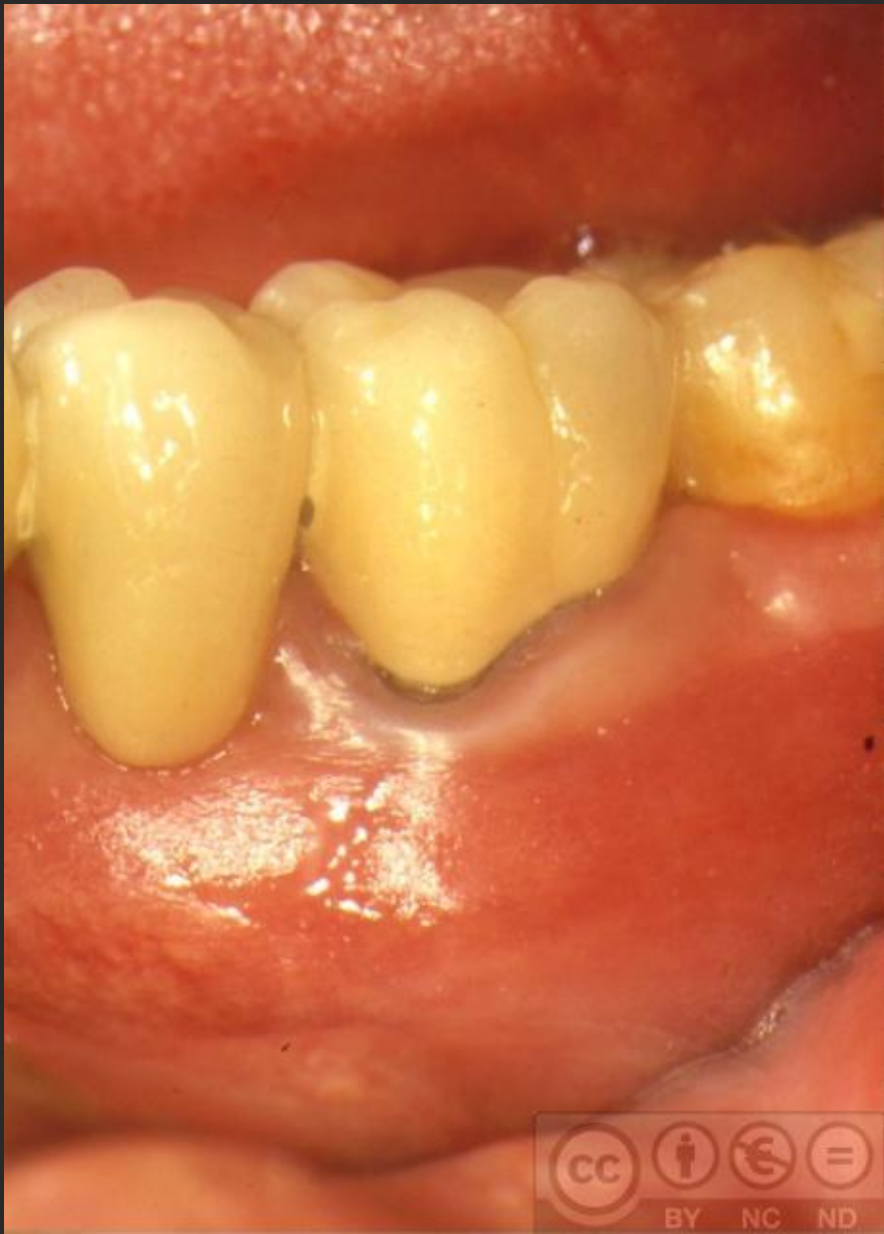Conductos inaccesibles

No podemos realizar la endodoncia por causas yatrogénicas, como:

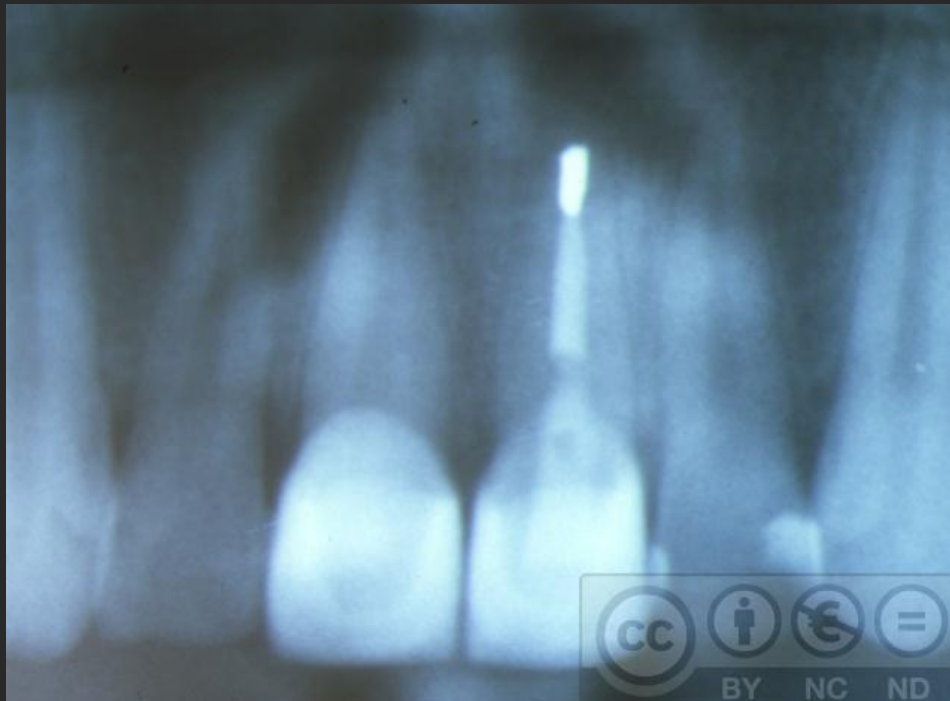
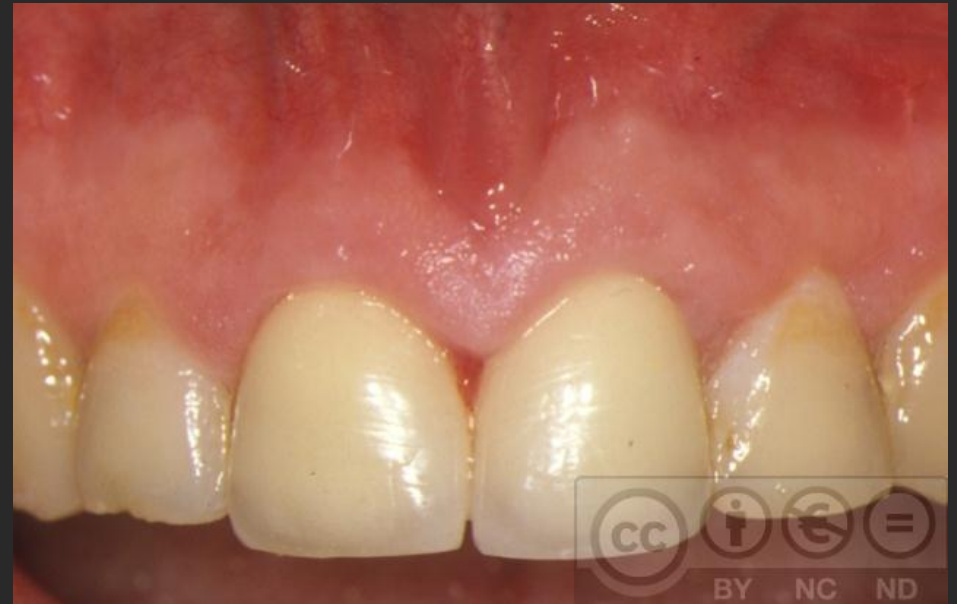- **fractura de algún instrumento** (en ocasiones puede ser retirado por vía ortógrada)
- **restauraciones conservadoras o protésicas**, la presencia de un poste es un inconveniente para la reendodoncia
- **calcificaciones intrapulpares** pueden impedir la realización de la endodoncia .

Rotura de instrumentos de endodoncia





Coronas cerámicas



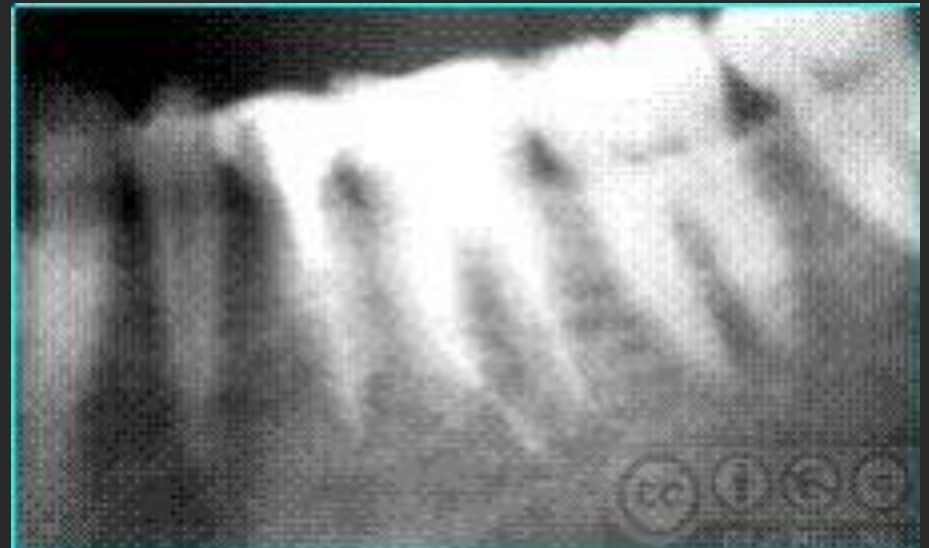Sobreextensión del material de obturación

Cualquier material que se proyecte fuera del ápice al espacio periapical actúa como irritante

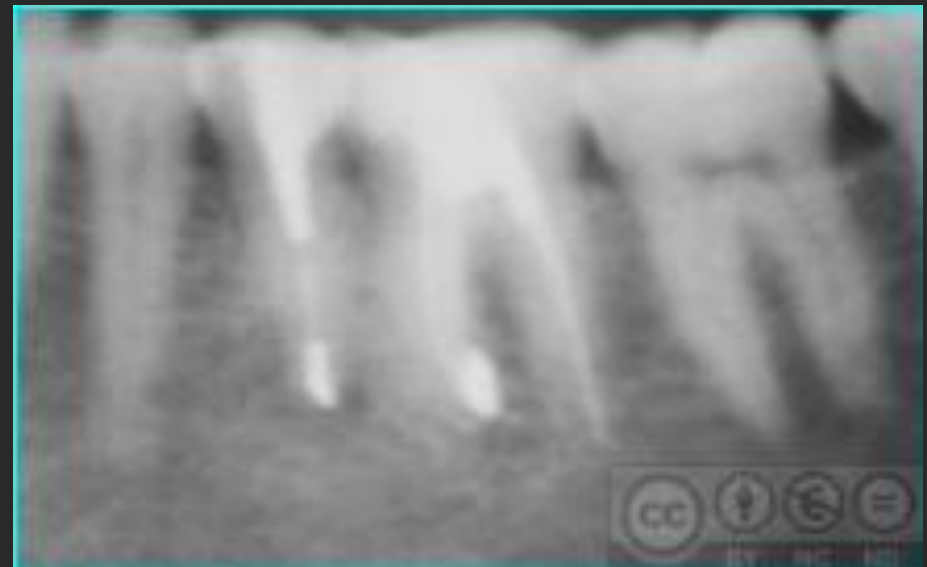
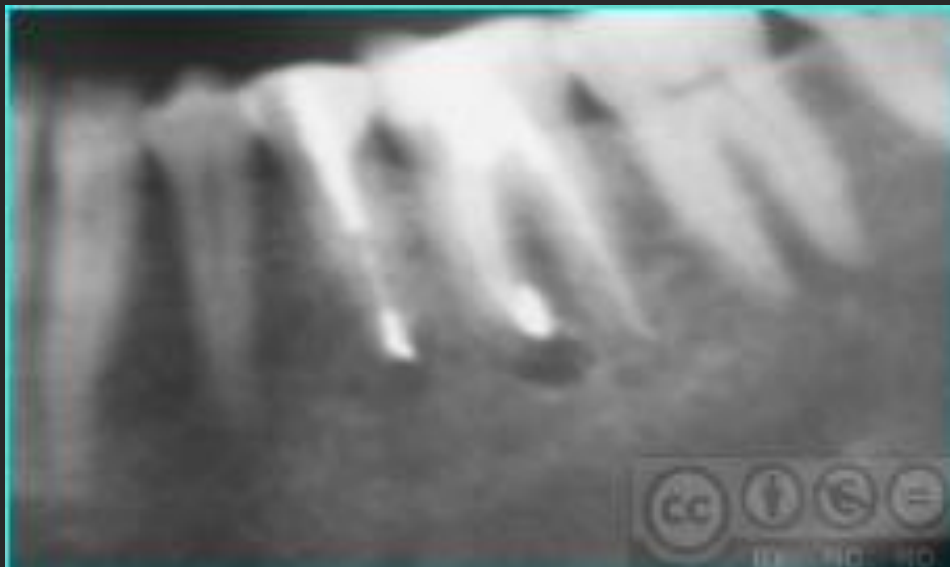
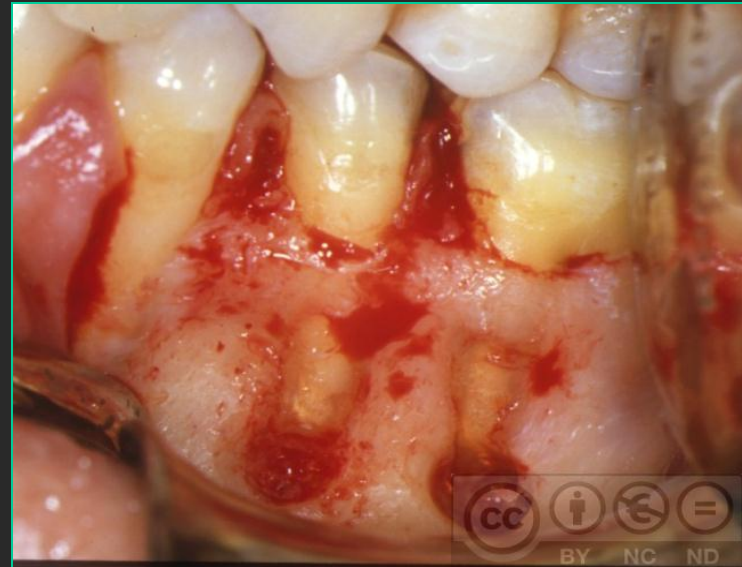
Clínicamente puede producir dolor espontáneo o provocado por la presión

Radiológicamente: lesión por mala cicatrización

Considerar el retratamiento o la cirugía periapical



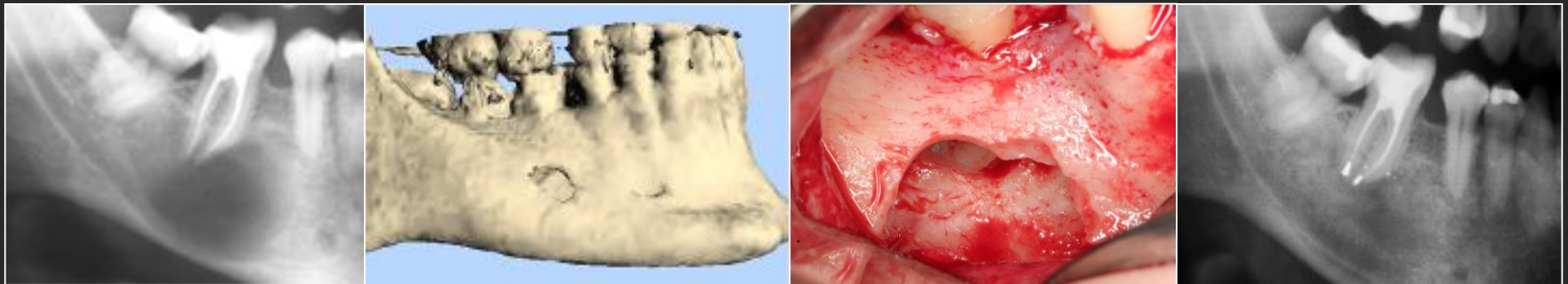
Sobreobturación irritante

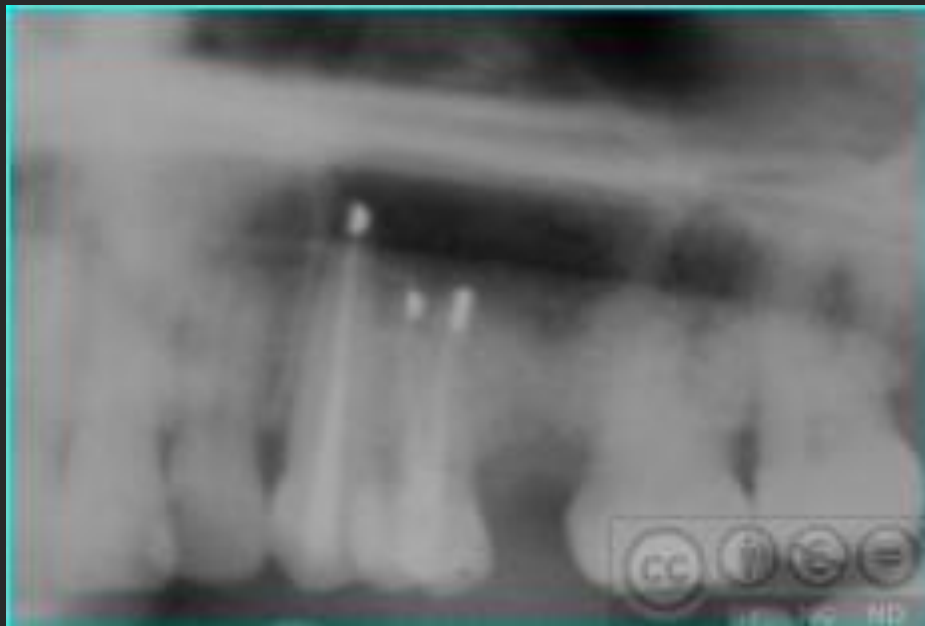
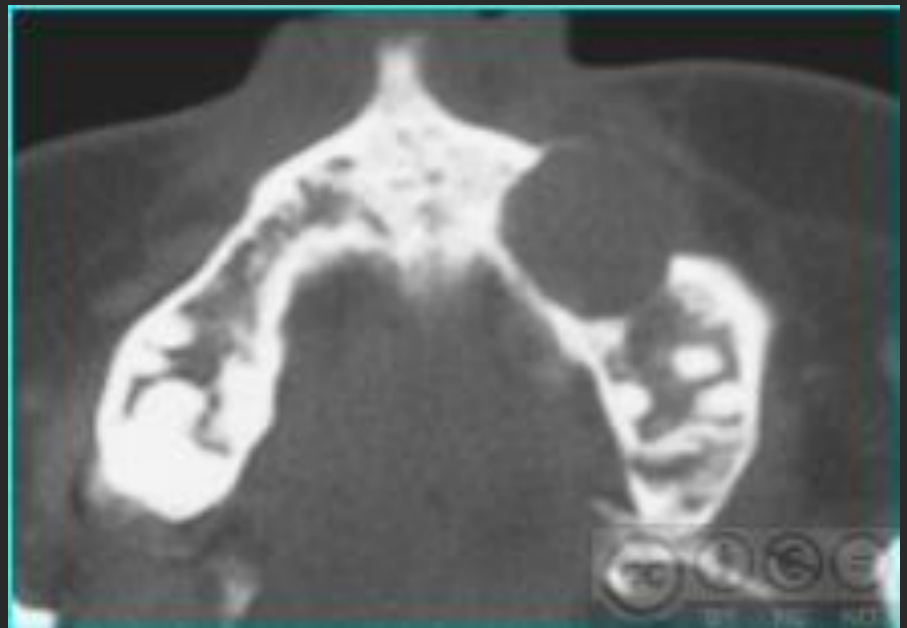

Tamaño de la lesión radiotransparente

El tamaño de la lesión radiotransparente no es indicación absoluta de CP, no limita la regeneración ósea

El diagnóstico de quiste o granuloma, no es posible radiológicamente, más de 1 cm suele ser quiste, más de 2 cm casi seguro quiste



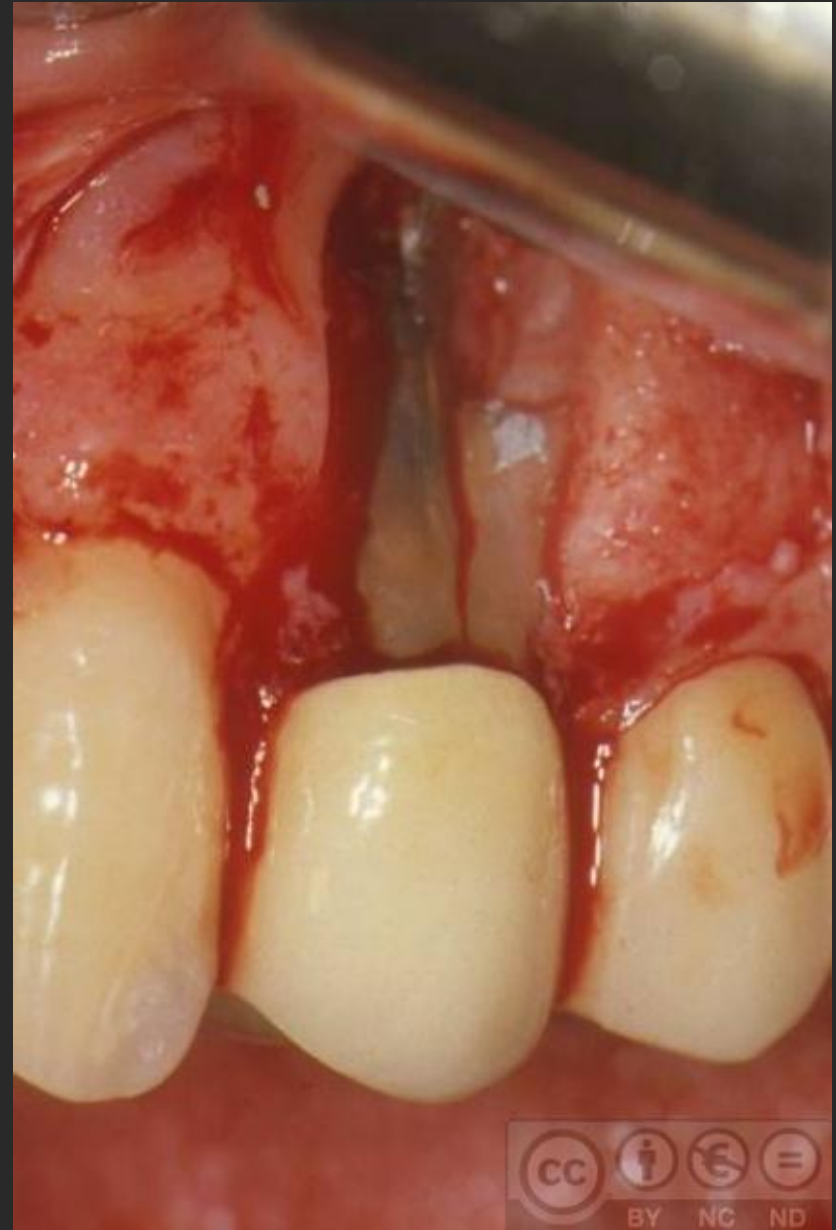

Anomalías anatómicas que hacen fracasar la endodoncia

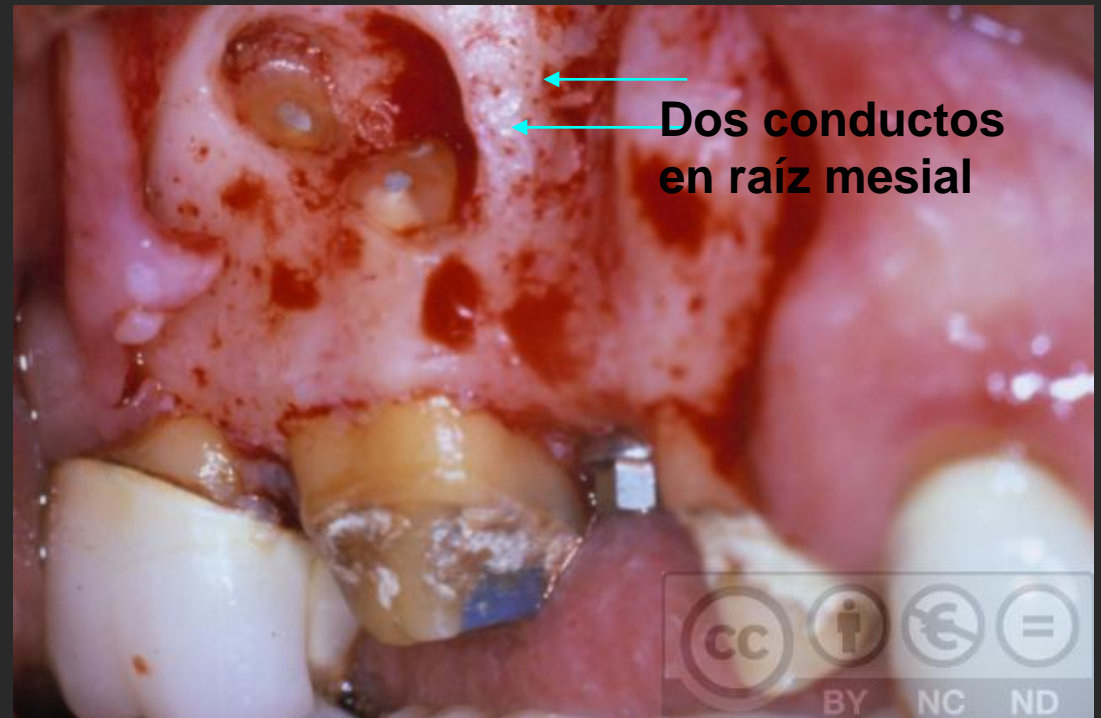
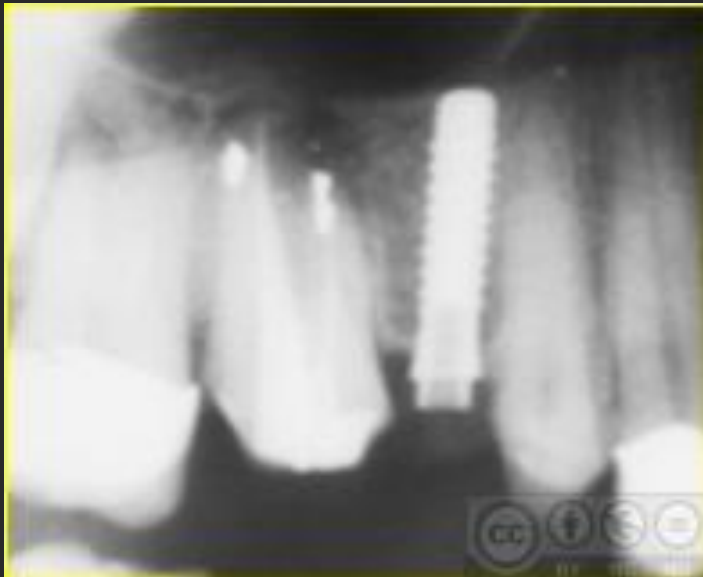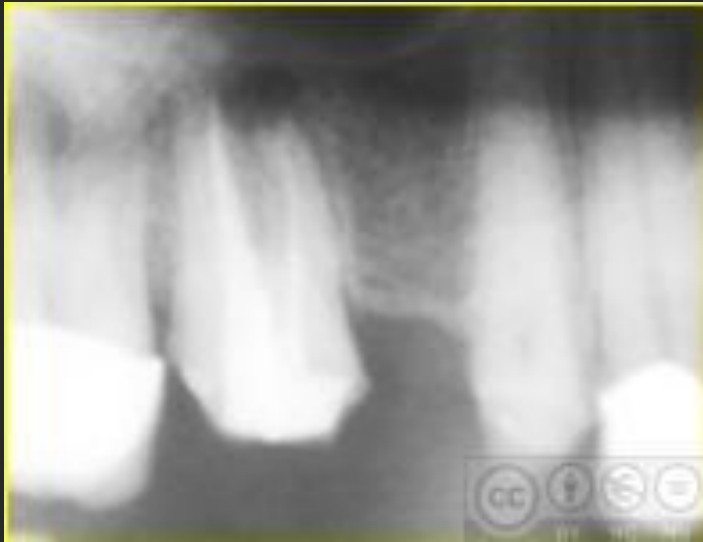Surco accesorio de desarrollo vertical

Conductos accesorios

Surco de desarrollo



ATENCIÓN A NÚMERO CONDUCTOS O RAÍCES.

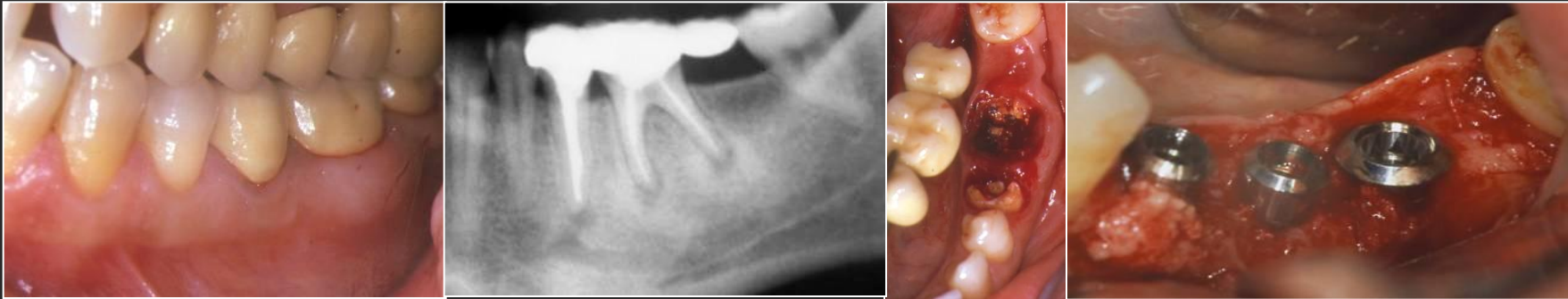


CONTRAINDICACIONES

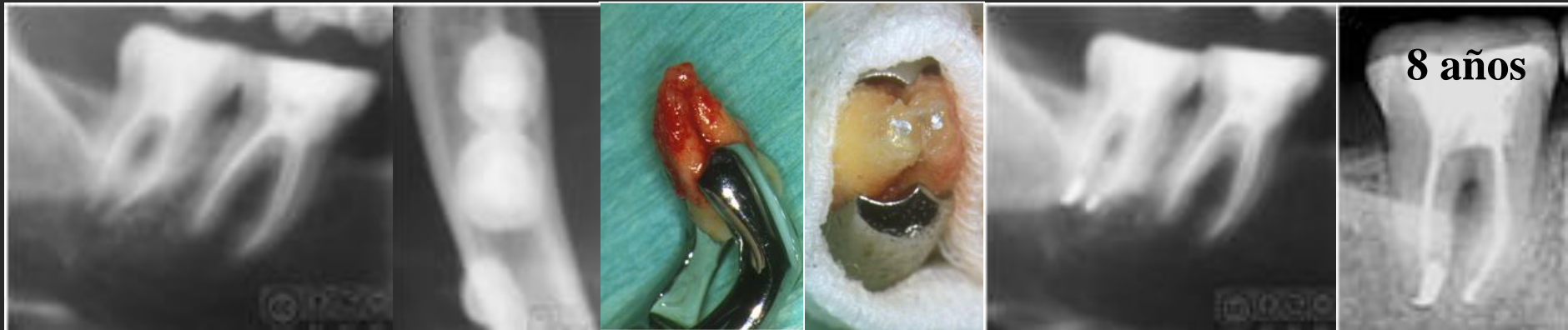1. Diente no restaurable.
2. Ápices inaccesibles.
3. Diente con soporte periodontal inadecuado
4. Patología sistémica que contraindique la intervención
5. No se realiza en fase aguda de la intervención

Contraindicaciones de CP

- Diente no restaurable



- Factores anatómicos locales (ápice inaccesible)



Concepto

Indicaciones

Estudio preoperatorio

Técnica quirúrgica

Tratamiento postoperatorio

Pronóstico

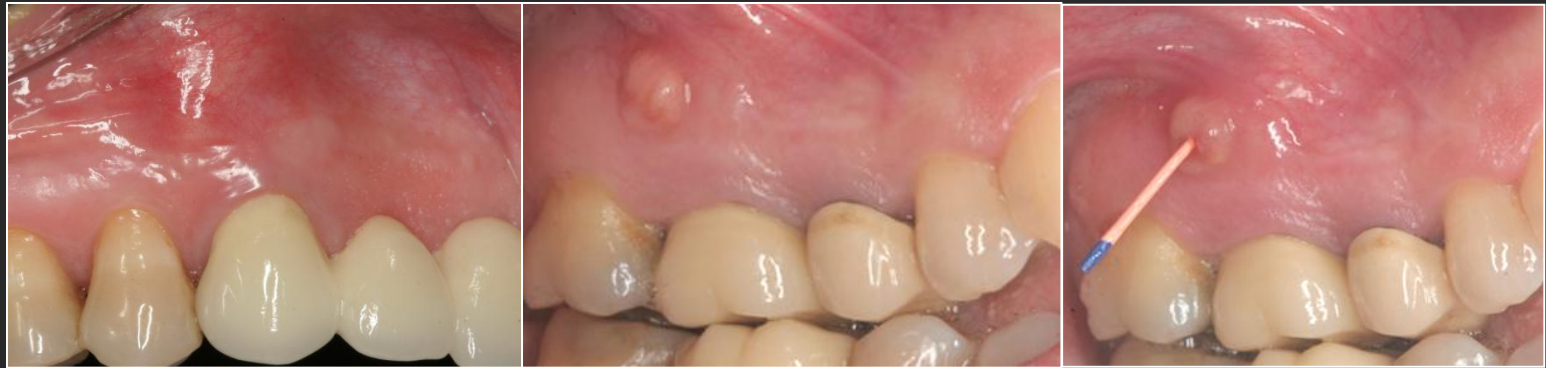Complicaciones y fracasos

Examen clínico

Explorar la mucosa fístulas, tumefacciones, ...

Exploración periodontal bolsas

Diente, cambios de coloración, pruebas de vitalidad pulpar, estado del diente,...



Examen radiológico

Ortopantomografía nos da una visión general y los dientes implicados con la lesión. Periapicales detalles.

Si es necesario TC

Pruebas de laboratorio

Como en todas las intervenciones de cirugía oral