

TEMA 6: CONCEPTO DE BIOPSIA.

BIOPSIA BUCAL:

1. Introducción y concepto

2. Tipos de biopsia

3. Indicaciones y contraindicaciones

4. Técnica de la biopsia.

5. Diagnóstico clínico

6. Preparación de la muestra

INTRODUCCIÓN:

Biopsia: de los vocablos griegos:

Bios = vida

Opsis = visión

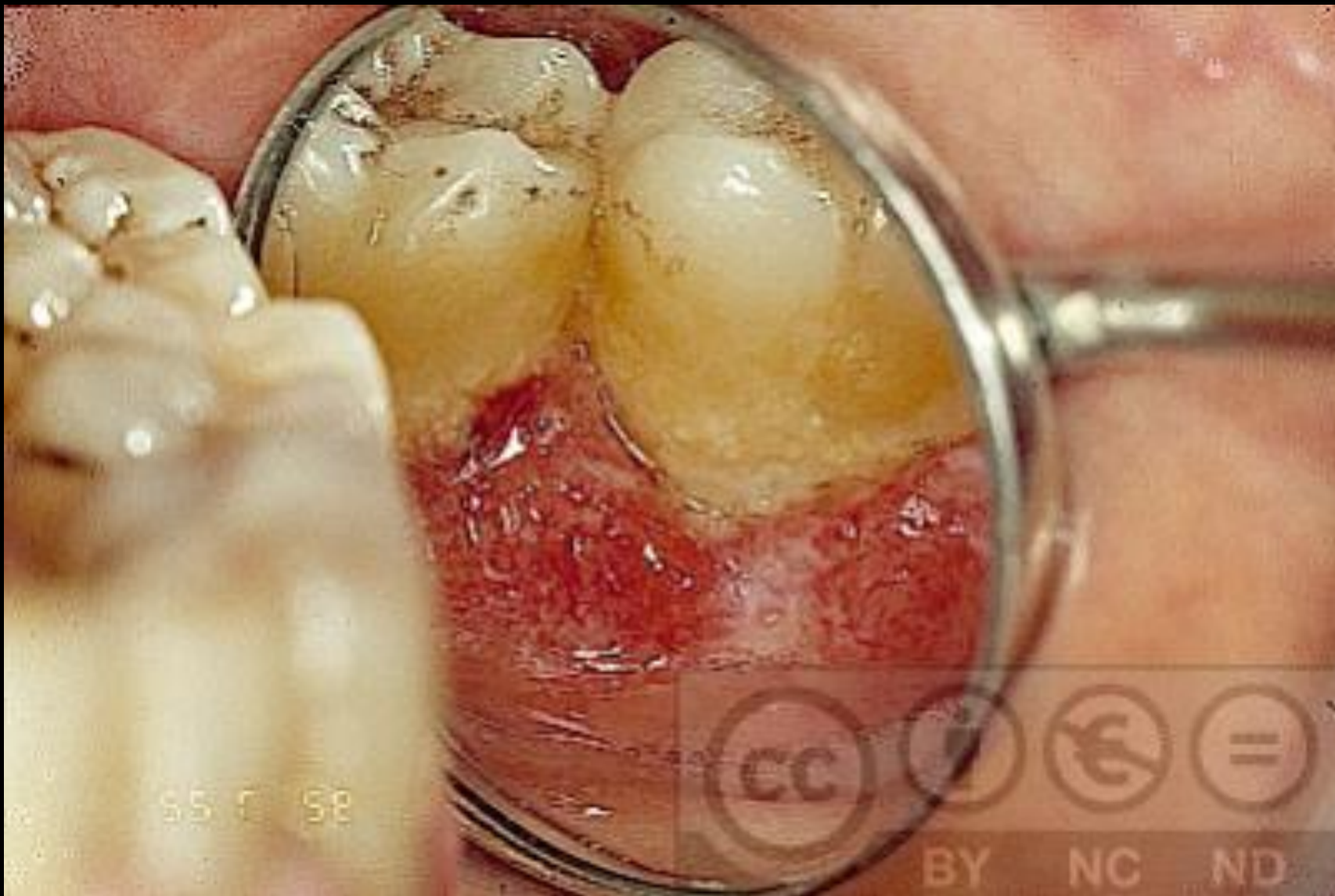Extracción de un fragmento de tejido, en un organismo vivo, para su estudio macroscópico y microscópico.

“Toma de muestra”

INTRODUCCIÓN

1 de cada 3 diagnosticados de cáncer bucal fallece en los 5 primeros años.

Se podría evitar un 80% de fallecimientos con un diagnóstico precoz



55 0 58



BIOPSIA BUCAL:

1. Introducción y concepto

2. Tipos de biopsia

3. Indicaciones y contraindicaciones

4. Técnica de la biopsia.

5. Diagnóstico clínico

6. Preparación de la muestra

TIPOS DE BIOPSIA: Donado

1- Característica de la lesión (accesibilidad):

- Directa (accesible) / Indirecta (profunda)

2. Técnica empleada:

- Incisional / escisional / PAAF.

3. Instrumental de corte:

- Bisturí frío, electrobisturí, punch, láser, PAAF.

4. Topografía de la lesión: Labio, mejilla...

5. Momento de la toma:

- Intraoperatoria
- Extraoperatoria

6. Momento de procesado

- Preoperatorio (extraoperatorio)
- Intraoperatorio
- Postoperatorio (extraoperatorio)

7. Método de procesado

- Convencional: inclusión en parafina para tinción.
- Congelación.
- Microscopio electrónico.

1. Característica de la lesión

(accesibilidad)

- **Directa:** la lesión está en la superficie y es perfectamente accesible al bisturí.
- **Indirecta:** la lesión se halla cubierta por mucosa o tejidos en apariencia normal.
(profunda)

2. Técnica empleada: La biopsia debe incluir el margen de la lesión y el tejido sano adyacente.

1. Biopsia incisional:

- Extirpación de uno o varios fragmentos “representativos” de la lesión.
- Lesiones de gran tamaño, difusas y de aspecto amenazador (lesiones malignas o premalignas).
- Sin margen de seguridad.
- Fin diagnóstico.
- Localización superficial o profunda.

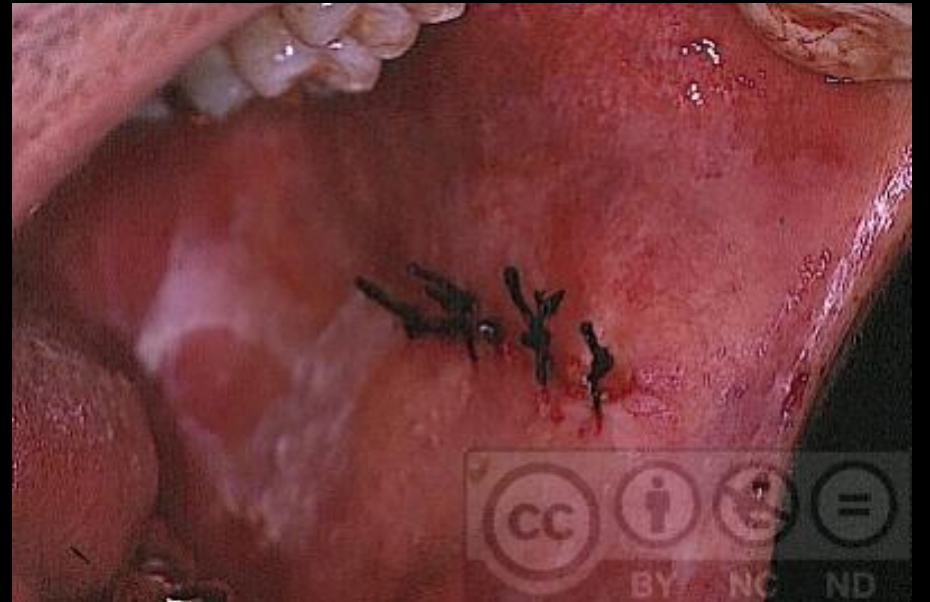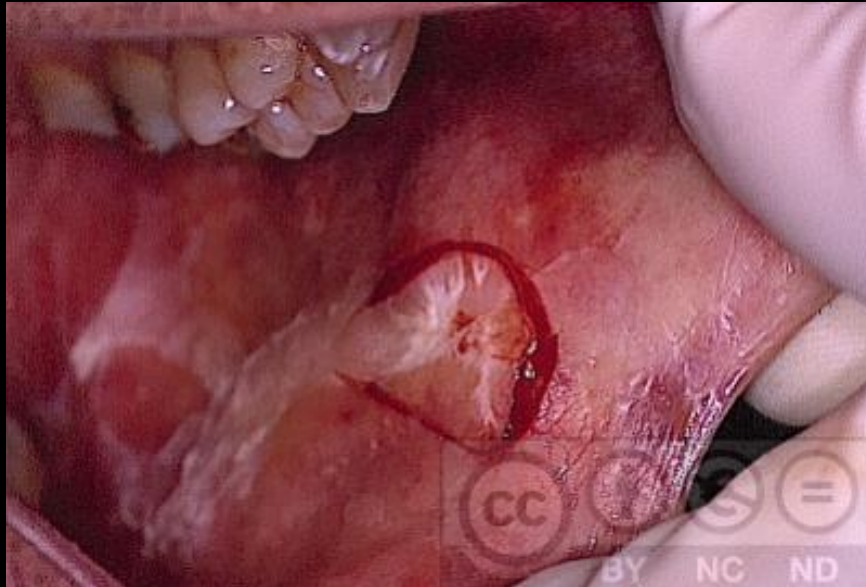
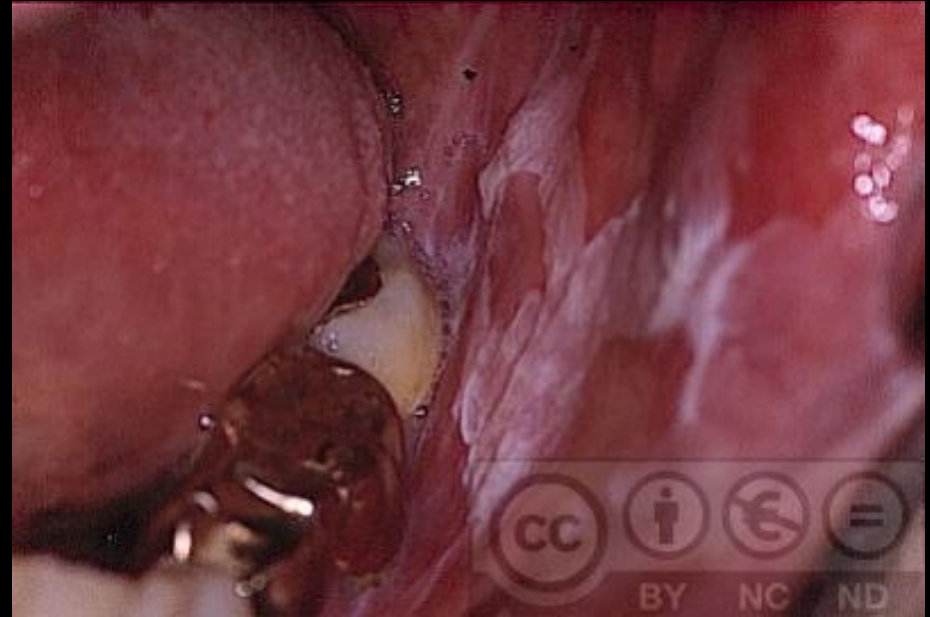
2. Biopsia escisional:

- Eliminación completa de la lesión (biopsia escisión).
- Lesiones de pequeño tamaño (< 1 cm), clínicamente benignas (papilomas, fibromas, granulomas, épulis, etc.)
- Melanomas.
- Margen de seguridad.
- Superficial o poco profunda.

Combinación de tratamiento definitivo y toma de muestra para confirmación del diagnóstico.

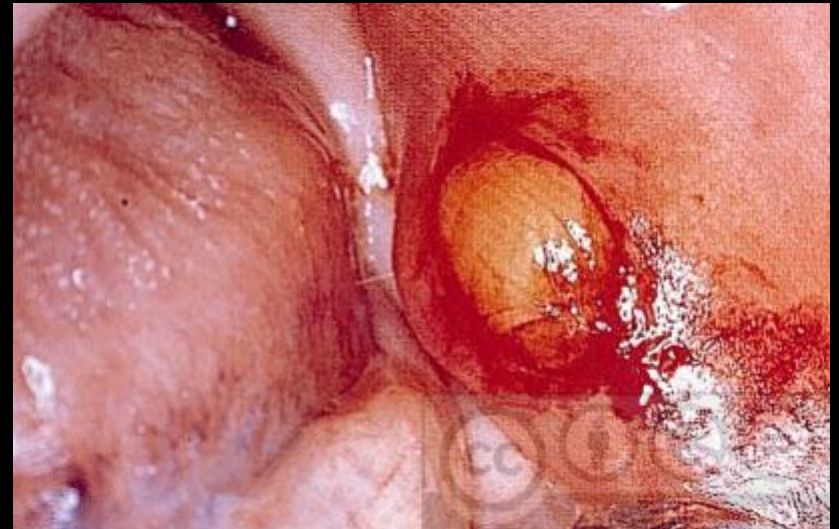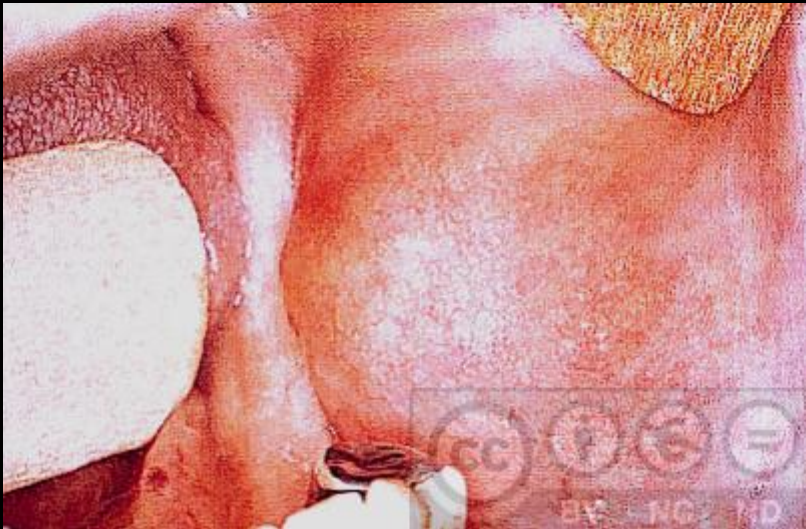Biopsia incisional

Directa
Incisional
Mucosa oral
Bisturí frío
Extraoperatoria

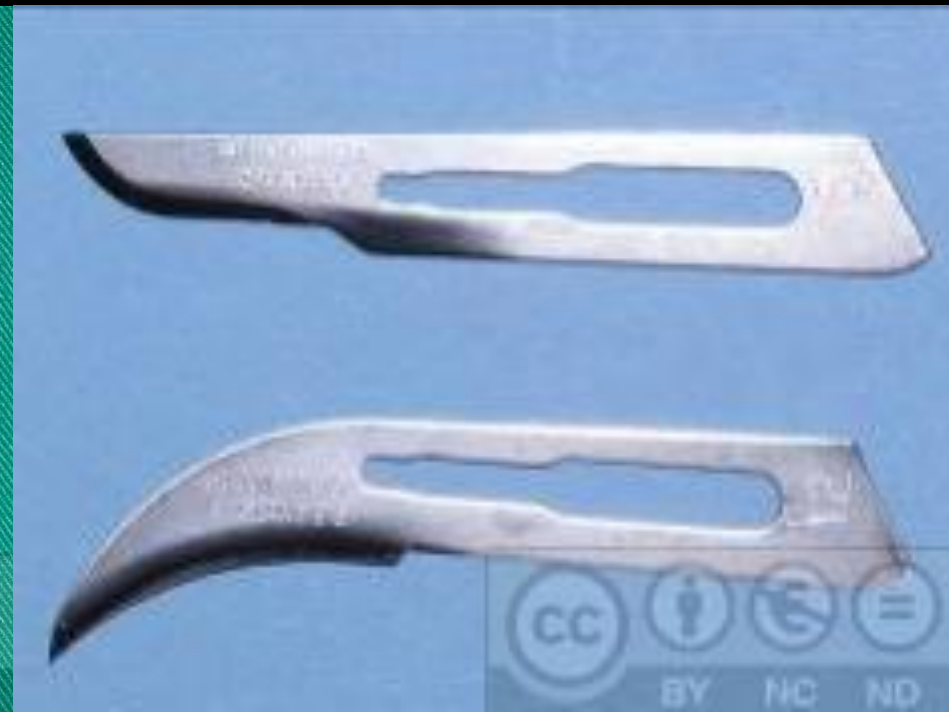
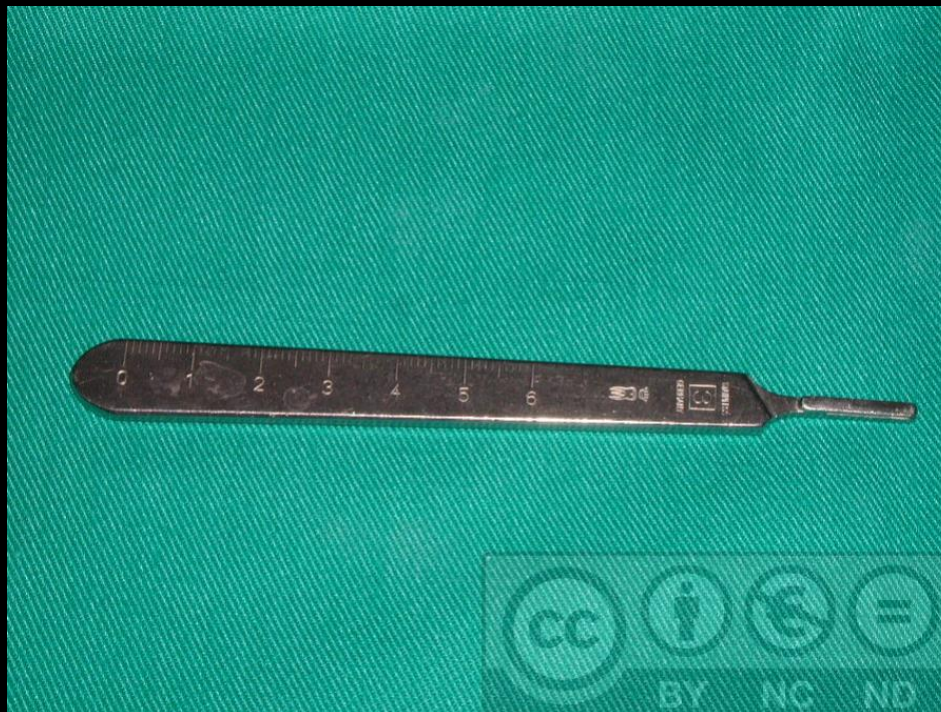
Biopsia escisional

Indirecta, escisional, tejido graso, benigno, bisturí frío




3. Técnica o instrumental de corte: Bisturí frío, Bard-Parker nº 3



Bisturí circular

Punch / sacabocados

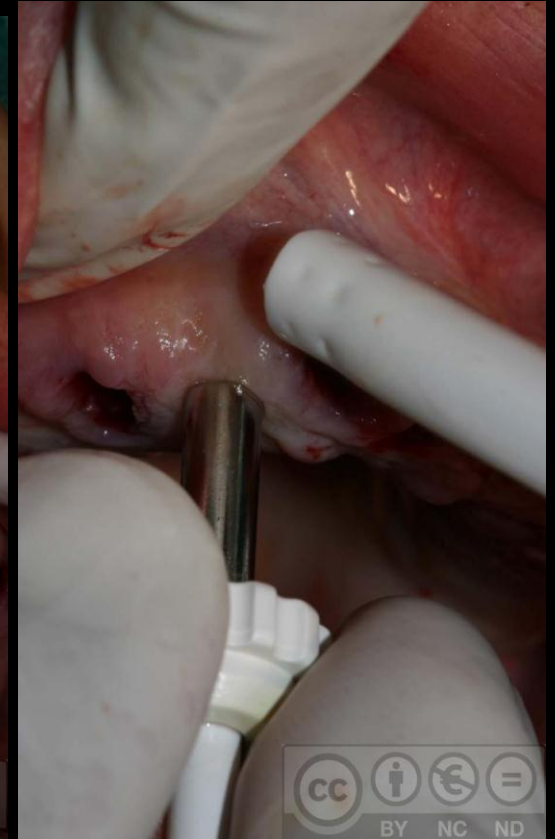
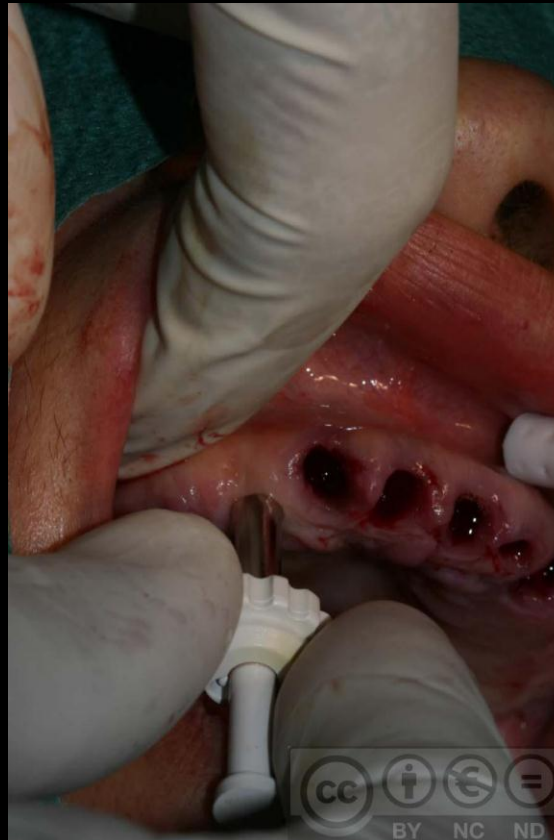

Ventajas:

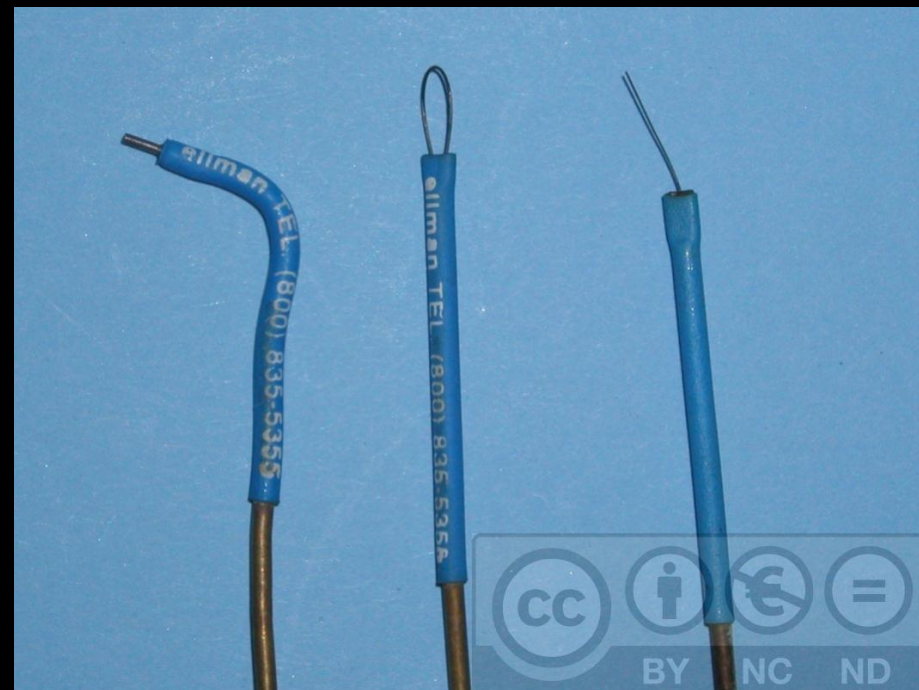Rapidez, sencillez,
Mínimas molestias,
No necesita puntos.

Desventajas:

Superficial.
Pequeño tamaño
No regiones difíciles



Bisturí eléctrico



Electrobisturí

- No adecuado para biopsias, efecto térmico.
- Márgenes alejados de la interfase entre tejido sano y afectado.
- No contactar con instrumental metálico.
- Se controla mejor el sangrado.

Láser quirúrgico

- No adecuado para biopsias.
- Márgenes alejados de la interfase entre tejido sano y afectado.

Aguja de Vim-Silverman

- Punción-aprehensión
- Extracción de un cilindro de 1,5-2,5 mm Ø.
- En lesiones profundas cubiertas por tejido sano.
- Hoy en desuso, por la PAAF (punción aspiración con aguja fina).

PAAF

- Punción-aspiración
- Aguja fina de Menghini
- Jeringa hipodérmica y aguja del nº18
- < 0,6 mm Ø
- Estudio citológico, múltiples zonas.
- Rápido, barato, seguro, pocas complicaciones
- Indicado en lesiones profundas: Paladar blando, ganglios linfáticos y glándulas salivares mayores, lesiones intraóseas radiotransparentes.
- Diagnóstico definitivo o primera impresión de la naturaleza y origen de la lesión (benigna, maligna, vascular).

PAAF. Sarcoma de Ewing en la mandíbula

4. Topografía de la lesión:

- **Labios y cavidad bucal (piel o mucosa)**
- **Ósea**
- **Glándulas salivares**
- **Ganglios linfáticos**
- **Grasa (lipoma).**

5. Momento de la toma

- 1. Toma extraoperatoria:** toma previa a la cirugía.
- 2. Toma intraoperatoria:** en el momento de la cirugía.

6. Momento de procesado

1. Extraoperatorio:

- **Preoperatorio** (biopsia incisional).
- **Postoperatorio** (biopsia escisional).

2. Intraoperatorio o peroperatorio:

- **Durante la cirugía** (congelación)
Glándulas salivales mayores (parótida)

1. **Toma extraoperatoria:** toma previa a la cirugía.

- **Procesado preoperatorio.**
 - Biopsia incisional
 - Fin diagnóstico.
 - Procesado convencional (fijación y tinción)

2. **Toma intraoperatoria:** en el momento de la cirugía.

- **Procesado intraoperatorio (congelación).**
- **Procesado tras la cirugía:** confirmación diagnóstica de una biopsia escisional; procesado convencional.

7. Método de procesado

- 1. Convencional:** Fijación y tinción para m.o.
- 2. Congelación:** -40-60°. Sin fijar ni teñir.
- 3. Procesado para microscopio electrónico.**
- 4. Estudio en fresco**

8. Modelo de la toma

1. Biopsia intraoperatoria o peroperatoria:

- **Extemporánea.**
- **Por congelación, con CO₂ a – 40-60°.**
- **Se procesa sin fijar.**
- **Diagnóstico histopatológico rápido.**
- **La calidad de la preparación es menor.**
- **Tres alternativas: positivo, negativo, duda.**

Modelo de la toma

2. Biopsia extraoperatoria:

- **Método convencional.**
- **Se procesa en parafina.**
- **Los cortes son teñidos.**
- **Tarda 24-48 horas.**
- **Mayor calidad.**
- **Más fácil de analizar por el patólogo.**

BIOPSIA BUCAL:

1. Introducción y concepto

2. Tipos de biopsia

3. Indicaciones y contraindicaciones

4. Técnica de la biopsia.

5. Diagnóstico clínico

6. Preparación de la muestra

3 a) Indicaciones (8)

1. Lesiones cutáneo – mucosas premalignas (leucoplasia, liquen plano...) o no (vesículas, ampollas...) si son crónicas o recidivantes.
2. Lesiones óseas cuyo diagnostico definitivo solo es histopatológico.
3. Lesiones que persisten más de dos semanas, tras eliminar los factores causales.

3 a) Indicaciones (8)

4. Lesiones periapicales (granulomas, quistes).
5. Confirmación de enfermedades sistémicas; (amiloidosis, Sind. de Sjögren).
6. Tumorações de glándulas salivares.
8. Linfopatía cervical o generalizada, de etiología incierta, que no cure en dos semanas.

3 b) Contraindicaciones (7)

1. Biopsia por incisión, en lesiones vasculares.
2. Biopsia por incisión en lesiones radiotransparentes intraóseas (descartar malformación arteriovenosa intraósea).
3. Variaciones anatómicas normales: exostosis, pigmentaciones fisiológicas, línea alba...
4. Lesiones por traumas recientes o producidas por bacterias o virus.

3 b) **Contraindicaciones** (7)

5. Biopsia por incisión en lesiones pigmentadas.
(riesgo de diseminación de células malignas de melanomas ¿? → biopsia escisional).
6. Biopsia glándula parótida (lesión n. facial).
7. Lesión profunda, de difícil acceso o técnica complicada o peligrosa → remitirla.

BIOPSIA BUCAL:

1. Introducción y concepto

2. Tipos de biopsia

3. Indicaciones y contraindicaciones

4. Técnica de la biopsia.

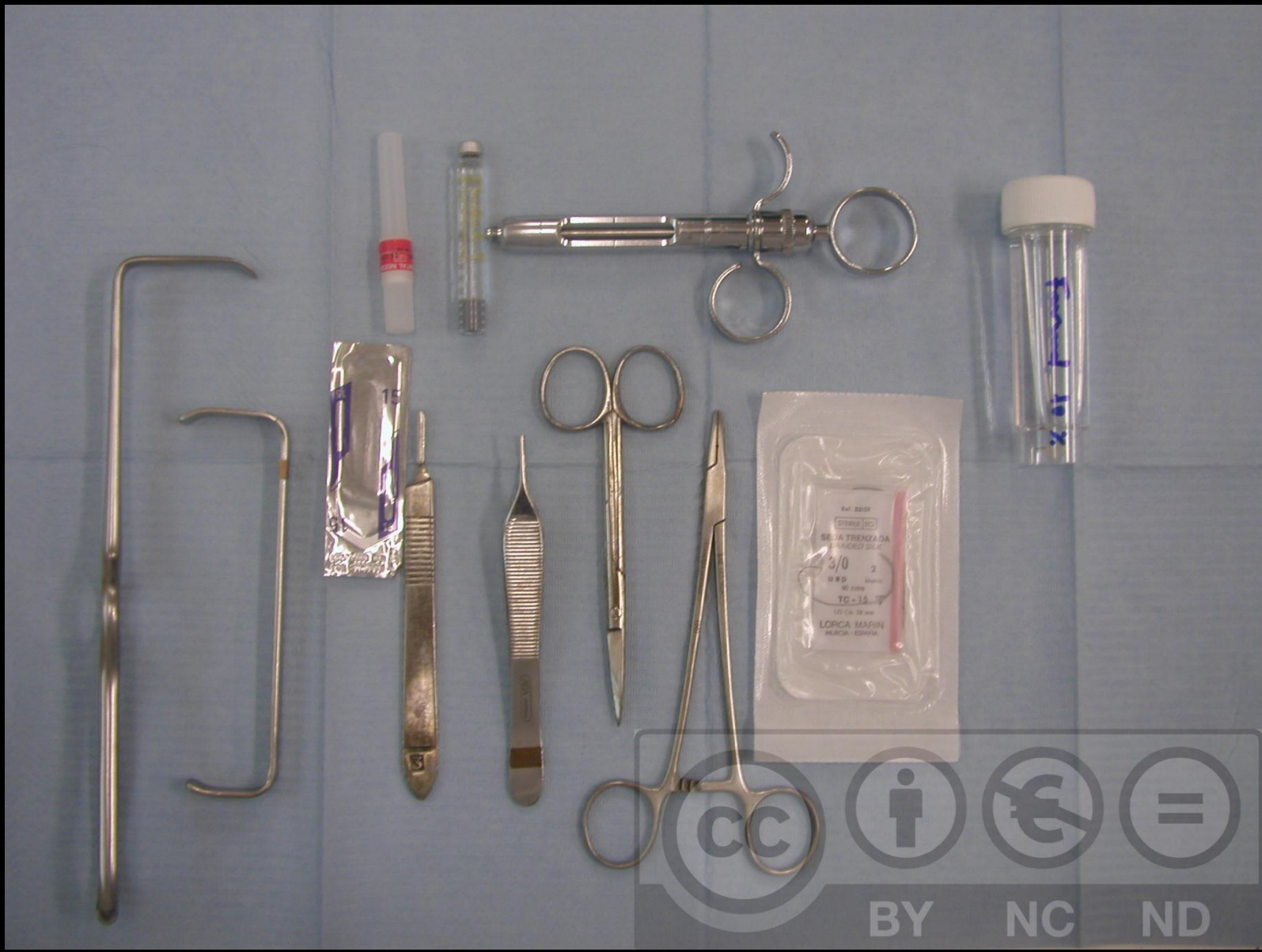5. Diagnóstico clínico

6. Preparación de la muestra

PROCEDIMIENTO QUIRÚRGICO.

Instrumental y material: (1)

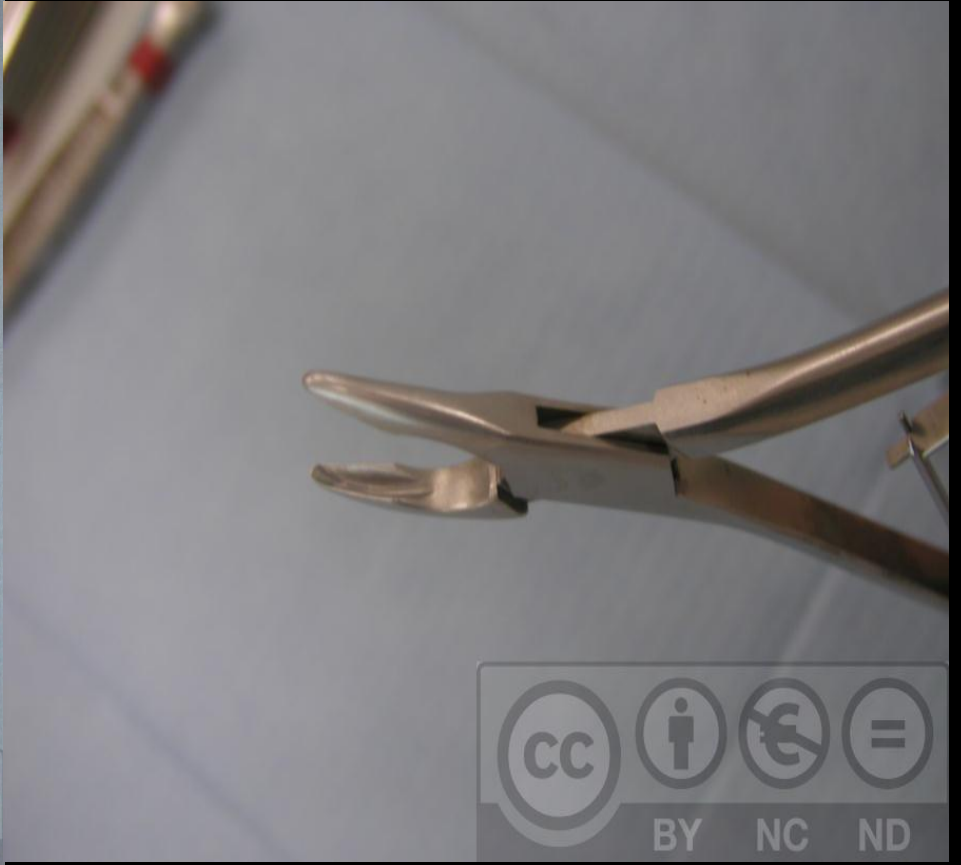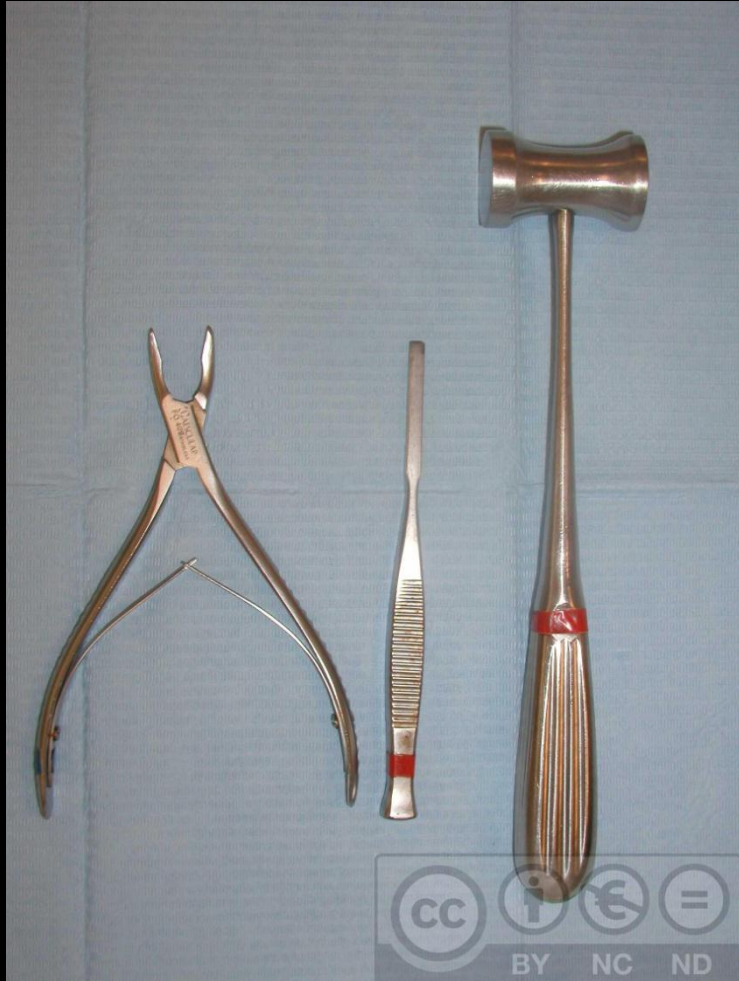- Campo estéril
- Material de anestesia: jeringa, aguja y carpules
- Gasas.
- Bisturí con hoja del nº15
- Separadores
- Pinzas de disección sin dientes
- Tijeras de disección de punta roma
- Pinzas mosquito.



PROCEDIMIENTO QUIRÚRGICO

Instrumental y material: (2)

- Frasco con líquido fijador: Formol al 10% ó 20%.
- Material para sutura: Porta-agujas y seda 3/0-5/0.
- Para biopsias óseas:
 - Agujas finas para punción aspiración, escoplo, martillo, pinza gubia, curetas, pieza de mano, fresas, trefinas.



CC BY NC ND

CC BY NC ND

Obtención del material:

- Fragmento suficiente para varios cortes.
- Tejido sano y patológico en continuidad.
- Anestesia troncular o alejada de la lesión o profunda.
- Pinzas atraumáticas, sobre tejido periférico sano.
- Líneas de incisión paralelas a las fibras musculares, arterias, venas y nervios.
- Forma elíptica y en cuña, limpia.
- Suficientemente profunda.
- Evitar traumatizar la muestra: presión, deshidratación.
- Guardarlo rápidamente en un bote con formol al 10%

Contenido del informe de una biopsia:

- Filiación: nombre, fecha y nº de historia.
- Tipo de lesión; descripción macroscópica:
 - Zona, tamaño, color, textura, consistencia, adenopatías
- Resumen de la historia clínica.
- Historia de la patología actual, tiempo evolución.
- Tratamientos que puedan modificar el informe.
- Diagnóstico clínico de presunción.

Informe de Anatomía Patológica:

- Filiación: nombre, fecha y nº de historia.
- Identificación del material y detalles.
- Descripción del estudio realizado.
- Diagnóstico final:
 - *Diagnóstico de certeza: “D.histopatológico”
 - *Diagnóstico orientativo: “D. de compatibilidad”
 - *No diagnóstico : “informe descriptivo”.

BIOPSIA BUCAL:

1. Introducción y concepto

2. Tipos de biopsia

3. Indicaciones y contraindicaciones

4. Técnica de la biopsia.

5. Diagnóstico clínico

6. Preparación de la muestra

DIAGNÓSTICO CLÍNICO:

- Tinción de Lugol: el yodo tiene afinidad por el glucógeno, vira al color violeta.
- Tinción con azul de toluidina: Colorante para teñir ácidos nucleicos.

Tinción con la solución de Lugol

Solución yodoyodurada de Lugol: solución en agua destilada de I_2 (1%) en equilibrio con KI (2%), yoduro potásico.

1. El epitelio escamoso contiene glucógeno, en tanto que las lesiones precancerosas y el cáncer invasor contienen poco o nada de glucógeno.
2. El yodo es glucofílico → el epitelio escamoso lo capta y adquiere una coloración caoba o negro-morado.

Tinción con la solución de Lugol

- La metaplasia inmadura o incipiente y las lesiones inflamatorias tienen un contenido parcial de glucógeno, al teñirse aparecen como áreas de captación dispersas y mal definidas.
- Las lesiones precancerosas y el cáncer invasor no captan el yodo (ya que carecen de glucógeno).

DIAGNÓSTICO CLÍNICO

Secuencia de aplicación de azul de Toluidina y Lugol:

- 1. Fotografía de la lesión**
- 2. Aplicación del ácido acético al 1% (30 seg)**
- 3. Enjuague de la boca con agua**
- 4. Aplicación de azul de Toluidina 1-2% (20 seg)**
- 5. Decoloración con ácido acético (20-30 seg)**
- 6. Fotografía, aplicación de lugol y fotografía.**

Tinción positiva con azul de toluidina de una placa blanca nodular con aspecto de leucoplasia verrugosa, en el borde lingual izquierdo.

Histología: Displasia epitelial leve con aspecto papilomatoso, compatible con leucoplasia verrugosa.

BIOPSIA BUCAL:

1. Introducción y concepto

2. Tipos de biopsia

3. Indicaciones y contraindicaciones

4. Técnica de la biopsia.

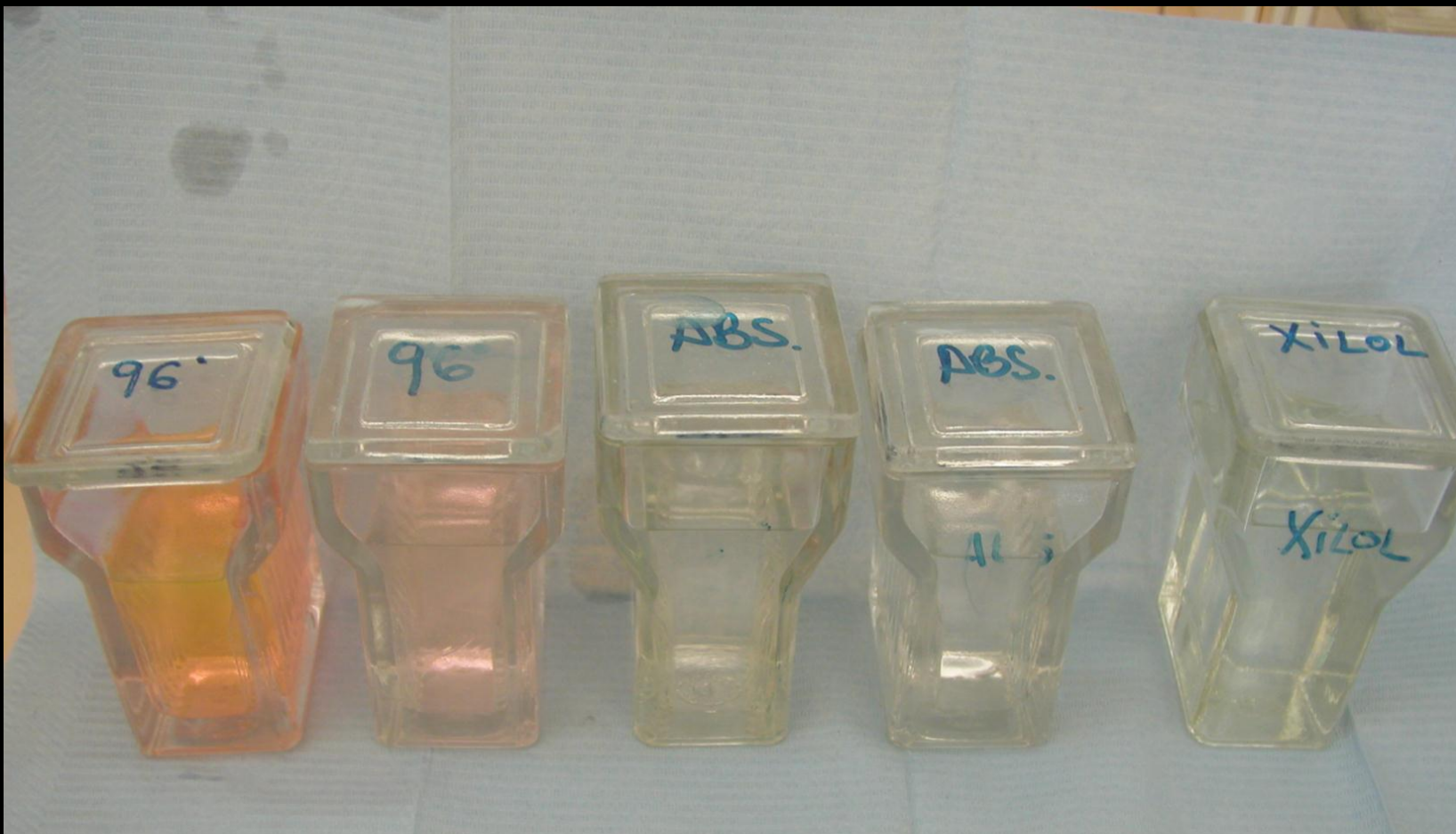5. Diagnóstico clínico

6. Preparación de la muestra

PREPARACIÓN DE LA MUESTRA:

La muestra llega en formol al 10%.

- 1. Eliminar el formol con lavados de agua (el formol y el agua no mezclan con parafina)**
- 2. Deshidratación de la muestra: alcohol al 70-96% y alcohol absoluto.**
- 3. Aclarado con xilol o tolueno, 12 horas (la parafina y el alcohol no son miscibles)**
- 4. Infiltración de la muestra en parafina líquida.**




BY

NC

ND

Preparación de la muestra.

- 5. Inclusión de la muestra en un bloque de parafina.**
- 6. Obtención de los cortes (microtomo rotativo de precisión: cortes de espesor 4-10 micras)**
- 7. Montaje en portaobjetos.**
- 8. Desparafinado en estufa**
- 9. Hidratado con agua destilada**
- 10. Tinción de los cortes (Hematoxilina-Eosina)**
- 11. Montaje de cubres con bálsamo de Canadá.**



DC Panreac

253211.1211

Parafina P.F. 56-58°C
en lentejas

Parafina M.P.
56-58°C pellets

Parafina P.F.
56-58°C korrels

Parafina P.F.
56-58°C
en pastilles

Parafina P.F.
56-58°C
in lenticchie

Parafina E.P.
56-58°C Plätzchen

Parafina P.F.
56-58°C
em lentilhas

1104M LOT:82068770
Min. Expir. 04/2008

para histologia / for histology / pour histologie /
für Histologie / voor histologie / voor histologie /
para histologia

Identidad 56-58°C
Intervalo de fusión 56-58°C
LÍMITE MÁXIMO DE IMPUREZAS 5‰
Insoluble en CCl₄ 5‰
Acidez o alcalinidad 5‰

PANREAC QUÍMICA SA
E-08110 Montcada i Reixac,
1 Barcelona, España
Tel. (+34) 930 642 408

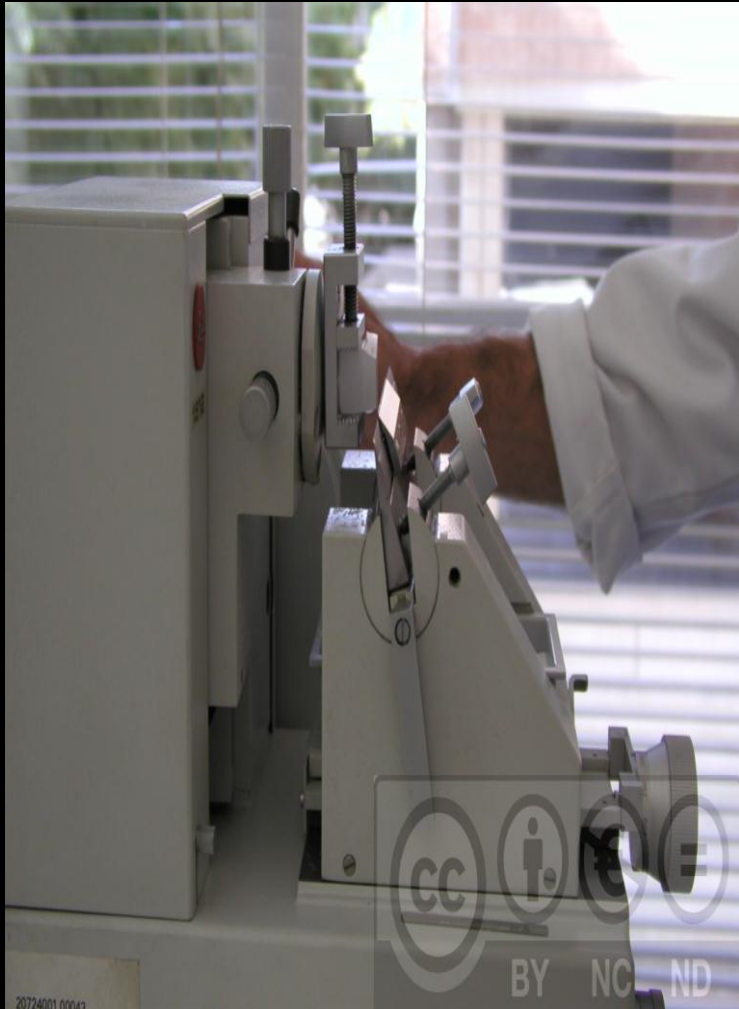Made in E.U.

1000 g

Control panel with a large temperature dial (0-100°C), a power switch, and a 'DISPENSER' label.



BY NC ND





Proceso de biopsias (3 días)

1º día:

– **La muestra llega al laboratorio sumergida en formol 10%.**

- Estudio macroscópico (tamaño, color, etc.)
- Sumergir en agua corriente 1 minuto removiendo la pieza, para retirar el formol.
- Deshidratación con alcoholes: 70%- 1 hora. 96%-1 hora. Absoluto-2 horas y otro absoluto de 2 horas.
- Aclarado con Xilol o Tolueno 12 horas, para retirar el alcohol, que no mezcla con la parafina.

Proceso de biopsias

2º día, infiltrado con parafina:

- Infiltrado con parafina líquida usada (removiendo al principio) 2 horas.
- Inclusión con parafina líquida limpia (removiendo al principio) 24 horas.

Proceso de biopsias

3^o día:

- Confección de los bloques de parafina.
- Batería de tinción:
 1. Desbastado del bloque.
 2. Cortes a 5 micras.
 3. Baño de extensión.
 4. Pescar con el porta.
 5. Desparafinado en la estufa.

Proceso de biopsias

6. Hidratado con agua destilada.
7. Tinción Hematoxilina y Eosina:
 - Hematoxilina de Harris 1 min.
 - Aclarar con agua corriente 15 seg.
 - Agua amónica, 1 segundo.
 - Aclarar con agua corriente 15 seg.
 - Eosina acuosa al 2%, 30 seg.
 - Alcohol de 96°, 15 seg.(2 veces)
 - Dioxano, 15 seg.
 - Xilol, 15 seg (2 veces).
8. Montaje de cubres con bálsamo de Canadá.